



Universidad Autónoma de Querétaro  
Facultad de Medicina  
Postgrado en Anestesiología



## **TESIS DE GRADO**

# **ANALGESIA POSTOPERATORIA CON LA APLICACIÓN DEL BLOQUEO DE CUADRADO LUMBAR ECOGUIADO EN APENDICECTOMÍA LAPAROSCÓPICA EN EL HOSPITAL GENERAL QUERÉTARO**

Que como parte de los requisitos para obtener el grado de  
especialista en Anestesiología

### **INVESTIGADOR:**

Médico General: José Alberto Chávez Villegas

### **DIRECTOR DE TESIS:**

Médico Especialista: Juan Carlos Delgado Márquez

La presente obra está bajo la licencia:  
<https://creativecommons.org/licenses/by-nc-nd/4.0/deed.es>



CC BY-NC-ND 4.0 DEED

Atribución-NoComercial-SinDerivadas 4.0 Internacional

### Usted es libre de:

**Compartir** — copiar y redistribuir el material en cualquier medio o formato

La licenciante no puede revocar estas libertades en tanto usted siga los términos de la licencia

### Bajo los siguientes términos:



**Atribución** — Usted debe dar [crédito de manera adecuada](#), brindar un enlace a la licencia, e [indicar si se han realizado cambios](#). Puede hacerlo en cualquier forma razonable, pero no de forma tal que sugiera que usted o su uso tienen el apoyo de la licenciante.



**NoComercial** — Usted no puede hacer uso del material con [propósitos comerciales](#).



**SinDerivadas** — Si [remezcla, transforma o crea a partir](#) del material, no podrá distribuir el material modificado.

**No hay restricciones adicionales** — No puede aplicar términos legales ni [medidas tecnológicas](#) que restrinjan legalmente a otras a hacer cualquier uso permitido por la licencia.

### Avisos:

No tiene que cumplir con la licencia para elementos del material en el dominio público o cuando su uso esté permitido por una [excepción o limitación](#) aplicable.

No se dan garantías. La licencia podría no darle todos los permisos que necesita para el uso que tenga previsto. Por ejemplo, otros derechos como [publicidad, privacidad, o derechos morales](#) pueden limitar la forma en que utilice el material.

Centro Universitario  
Querétaro, Qro.  
2022



Universidad Autónoma de Querétaro  
Facultad de Medicina  
Postgrado en Ortopedia y Traumatología



## **TESIS DE GRADO**

### **“ANALGESIA POSTOPERATORIA CON LA APLICACIÓN DEL BLOQUEO DE CUADRADO LUMBAR ECOGUIADO EN APENDICECTOMÍA LAPAROSCÓPICA EN EL HOSPITAL GENERAL QUERÉTARO”**

Que como parte de los requisitos para obtener el diploma como

### **Especialista en Anestesiología**

Presenta:

**Médico General José Alberto Chávez Villegas**

Dirigido por:

**Med. Esp. Juan Carlos Delgado Márquez**

**SINODALES**

Med.Esp. Juan Carlos Delgado Márquez

Presidente

Med.Esp. Noé Serafín Méndez Castellanos

Secretario

Med.Esp. Nicolás González Espinosa

Vocal

Med.Esp. Gerardo Enrique Bañuelos Díaz

Suplente

Med.Esp. Luis Rodrigo Arteaga Villalba

Suplente

Santiago de Querétaro, Querétaro. A 31 de Julio del 2024

## I. Resumen

La apendicectomía representa la cirugía abdominal de urgencia no traumática con mayor incidencia a nivel mundial, estimándose en 139 por cada 100 000 habitantes. Dentro de este tipo de cirugías, el dolor postoperatorio es una queja frecuente, impactando directamente en la evolución, estancia intrahospitalaria y costos, convirtiendo a la anestesia regional en un factor preponderante dentro de los protocolos de analgesia multimodal.

El bloqueo cuadrado lumbar es una técnica viable para el manejo del dolor en las intervenciones quirúrgicas abdominales, ya que presenta la ventaja de brindar una analgesia somática y visceral al paciente.

En el presente trabajo se realizó un ensayo clínico con un total de 173 pacientes, quienes fueron sometidos a una apendicectomía laparoscópica, en la cual se empleó una anestesia general balanceada y aplicó un bloqueo cuadrado lumbar como técnica analgésica. Dicho bloqueo brindó al paciente un buen control del dolor post quirúrgico, disminuyendo el umbral del dolor percibido en escala numérica análoga (ENA), una reducción en la administración de analgésicos de rescate y una movilización temprana que favoreció la rehabilitación e incorporación temprana a su vida cotidiana.

En conclusión, el bloqueo cuadrado lumbar eco guiado resultó ser un procedimiento efectivo como técnica analgésica, debido a que logró disminuir la percepción en la intensidad del dolor, viéndose reflejado en una relación positiva moderada con los días de estancia hospitalaria y en el tiempo de inicio de la movilización.

**Palabras clave:** Apendicectomía laparoscópica, anestesia regional, bloqueo cuadrado lumbar, dolor postoperatorio.

## II. Summary

Appendectomy represents the non-traumatic emergency abdominal surgery with the highest incidence worldwide, estimated at 139 per 100,000 inhabitants. Within this type of surgery, postoperative pain is a frequent complaint, directly impacting the evolution, intrahospital stay and costs, making regional anesthesia a preponderant factor within multimodal analgesia protocols.

Lumbar square block is a viable technique for pain management in abdominal surgery, since it has the advantage of providing somatic and visceral analgesia to the patient.

In the present study a clinical trial was carried out with a total of 173 patients who underwent laparoscopic appendectomy, in which a balanced general anesthesia was used and a lumbar square block was applied as an analgesic technique. This block provided the patient with good control of post-surgical pain, decreasing the pain threshold perceived on the analogue numerical scale (ANS), a reduction in the administration of rescue analgesics and early mobilization that favored rehabilitation and early incorporation into daily life.

In conclusion, the echo-guided lumbar square block proved to be an effective procedure as an analgesic technique, because it managed to reduce the perception of pain intensity, which was reflected in a moderate positive relationship with the days of hospital stay and, in the time, to start mobilization.

**Key words:** Laparoscopic appendectomy, regional anesthesia, lumbar square block, postoperative pain.

### **III. Dedicatoria**

Durante la realización de mi proyecto, mi familia ha sido un pilar fundamental para seguir adelante en mi carrera profesional y quienes me han guiado en el complicado proceso.

Dedico esta tesis a mis padres por haberme forjado como la persona que soy ahora, gran parte de las metas alcanzadas se las debo a ellos, al motivarme constantemente por alcanzar mis anhelos.

A mi padre Valentín, por haberme brindado los recursos necesarios y estar a mi lado apoyándome y aconsejándome siempre.

A mi madre Susana, por hacer de mí una mejor persona a través de sus consejos, enseñanzas, amor incondicional y ponerme la muestra de que no hay edad para seguir preparándose, buscando ser siempre el mejor.

Es para mí una gran satisfacción poder dedicarles a mis hermanos Andrea, Ana Luisa y David, el gran esfuerzo, esmero y dedicación que me ha llevado a culminar con éxito mi especialidad, esperando que sea una motivación para ellos, que aún se encuentran en su vida universitaria.

A Daniela, por estar siempre a mi lado en todos mis desvelos, en los trabajos que parecían interminables, por las largas jornadas en el hospital, en donde sus consejos y apoyo fueron fundamentales cuando los ánimos desfallecían.

A mi director de tesis, el Dr. Juan Carlos Delgado Márquez, que con profunda estima y reconocimiento, extendo mi más sincera gratitud por su dedicación docente y su inestimable guía, que ha sido fundamental en la dirección y enriquecimiento de esta investigación.

#### **IV. Agradecimiento**

A mis padres, por el amor que siempre me han demostrado, la dedicación y paciencia con la que cada día se preocupaban por mi avance y desarrollo durante mi trabajo y en el transcurso de la especialidad, lo cual representa para mí algo invaluable y fundamental para mis logros profesionales. Ustedes que siempre han alentado mis sueños, por confiar y creer en mí cada día, incentivando mis expectativas y mostrando siempre su apoyo incondicional.

A mi director de posgrado de anestesiología y asesor el Dr. Juan Carlos Delgado Márquez por su paciencia, el ánimo que me brindó a través de sus experiencias y trabajo árduo en el hospital, por su atenta colaboración en este trabajo de investigación, por sus consejos y comentarios en todo mi trayecto como residente han hecho de mí un mejor profesionalista.

Al Hospital General de Querétaro, como institución formativa durante estos 3 años, que sin lugar a duda han sido los mejores en toda mi formación como médico y ahora especialista, que permitieron educarme en sus aulas, que con el apoyo desinteresado, la paciencia y sabiduría de los médicos que estuvieron dispuestos a compartir sus innumerables conocimientos y experiencias, han dejado en mí grandes aportaciones que he podido aplicar ahora que inicio mi vida como anestesiólogo.

Mi agradecimiento es también a la Universidad Autónoma de Querétaro, por su excelencia académica que han fortalecido mi formación profesional.



## V. Índice

<b>I. RESUMEN .....</b>	<b>II</b>
<b>II. SUMMARY .....</b>	<b>III</b>
<b>III. DEDICATORIA .....</b>	<b>IV</b>
<b>IV. AGRADECIMIENTO .....</b>	<b>V</b>
<b>V. ÍNDICE .....</b>	<b>VI</b>
<b>VI. ÍNDICE DE TABLAS .....</b>	<b>VII</b>
<b>VII. ÍNDICE DE FIGURAS .....</b>	<b>VIII</b>
<b>VIII. CONTENIDO .....</b>	<b>1</b>
1. INTRODUCCIÓN .....	1
2. REVISIÓN DE LA LITERATURA .....	4
3. METODOLOGÍA .....	19
4. RESULTADOS .....	25
5. DISCUSIÓN:.....	37
6. CONCLUSIONES .....	40
<b>IX. BIBLIOGRAFÍA .....</b>	<b>41</b>

## VI. Índice de tablas

<b>TABLA 1</b> DISTRIBUCIÓN DE LOS 130 PACIENTES POR CARACTERÍSTICAS DEMOGRÁFICAS Y CLÍNICAS. ....	26
<b>TABLA 2</b> DATOS DESCRIPTIVOS DEL TIEMPO QUIRÚRGICO Y SANGRADO TRANSOPERATORIO....	27
<b>TABLA 3</b> INTENSIDAD DE DOLOR EN DIFERENTES SECUENCIAS DEL POSTOPERATORIO.....	27
<b>TABLA 4</b> NÚMERO DE DOSIS DE RESCATE QUE NECESITARON LOS PACIENTES DURANTE LAS DIFERENTES SECUENCIAS DE TIEMPO DEL POSTOPERATORIO.....	29
<b>TABLA 5</b> MOVILIZACIÓN Y DÍAS ESTANCIA HOSPITALARIA DE LOS PACIENTES DEL ESTUDIO.....	30
<b>TABLA 6</b> COMPARACIÓN DE LOS PARES DE MEDIAS DE LA INTENSIDAD DE DOLOR EN LAS SECUENCIAS DE TIEMPO POSTOPERATORIO.....	32
<b>TABLA 7</b> COMPARACIÓN DE LOS PARES DE MEDIAS DE LAS DOSIS DE ANALGESIA DE RESCATE EN LAS SECUENCIAS DE TIEMPO POSTOPERATORIO. ....	34
<b>TABLA 8</b> CORRELACIONES ENTRE LA INTENSIDAD DEL DOLOR EN EL POSTOPERATORIO Y EL TOTAL DE DOSIS DE ANALGESIA DE RESCATE, DÍAS ESTANCIA HOSPITALARIA Y HORA EN LA QUE INICIO LA MOVILIZACIÓN.....	36

## VII. Índice de figuras

<b>FIGURA 1. REPRESENTACIÓN ESQUEMÁTICA DE LA ANATOMÍA DE LA PARED ABDOMINAL</b>	
ANTEROLATERAL.....	6
<b>FIGURA 2. IRRIGACIÓN DE LAS PAREDES TORACOABDOMINALES. ....</b>	<b>7</b>
<b>FIGURA 3. ESQUEMA DE LAS ÁREAS CUTÁNEAS DE REFERENCIA DEL DOLOR PROFUNDO Y DE LA</b>	
INERVACIÓN METAMÉRICA DE LAS VÍSCERAS ABDOMINALES (MUCCHI Y COLOB) (31). ....	8
<b>FIGURA 4. TÉCNICAS REGIONALES DE ANALGESIA EN PARED ABDOMINAL. ....</b>	<b>10</b>
<b>FIGURA 5. ILUSTRACIÓN ESQUEMÁTICA DE LA SECCIÓN TRANSVERSAL A NIVEL DE L4. ....</b>	<b>13</b>
<b>FIGURA 6. ILUSTRACIONES ESQUEMÁTICAS DE LA SECCIÓN TRANSVERSAL A NIVEL DE L4, CAPAS</b>	
FASCIALES Y ENFOQUES QL.....	14
<b>FIGURA 7. POSICIÓN DE LA SONDA ECOGRÁFICA. ....</b>	<b>17</b>
<b>FIGURA 8. VISUALIZACIÓN DE LA DIANA ECOGRÁFICA EN EL ABORDAJE CUADRADO LUMBAR</b>	
POSTERIOR.....	17
<b>FIGURA 9. VISUALIZACIÓN DE ECOGRAFICA DE LA DISEMINACIÓN DEL ANESTESICO LOCAL A</b>	
TRAVÉS DEL PLANO INTERFACIAL. ....	18
<b>FIGURA 10. CONSENTIMIENTO INFORMADO PARA PACIENTES QUIENES PARTICIPARON EN EL</b>	
ESTUDIO.....	21
<b>FIGURA 11. ESCALA NUMÉRICA ANÁLOGA DEL DOLOR, UTILIZADA PARA VALORAR EL DOLOR Y</b>	
NIVEL DE ANALGESIA EN EL POSTOPERATORIO.....	22
<b>FIGURA 12. FORMULARIO EMPLEADO PARA LA RECOPIACIÓN DE DATOS DE INTERÉS DE CADA</b>	
PARTICIPANTE DEL ENSAYO. ....	24
<b>FIGURA 13. GRÁFICA DISTRIBUCIÓN DE LOS PACIENTES POR INTENSIDAD DEL DOLOR EN LAS</b>	
DIFERENTES SECUENCIAS DE TIEMPO DEL POSTOPERATORIO.....	28

<b>FIGURA 14.</b> GRÁFICA DE TIEMPO EN EL QUE LOS PACIENTES NECESITARON DOSIS DE ANALGESIA DE RESCATE. ....	29
<b>FIGURA 15.</b> GRÁFICA DE PERCEPCIÓN DE LA CALIDAD DE LA ANALGESIA POR PARTE DE LOS PACIENTES. ....	30
<b>FIGURA 16.</b> GRÁFICA DE COMPARACIÓN DE LOS PARES DE MEDIAS DE LA INTENSIDAD DE DOLOR EN LAS SECUENCIAS DE TIEMPO POSTOPERATORIO.....	33
<b>FIGURA 17.</b> GRÁFICA DE COMPARACIÓN DE LOS PARES DE MEDIAS DE LAS DOSIS DE ANALGESIA DE RESCATE EN LAS SECUENCIAS DE TIEMPO POSTOPERATORIO. ....	35

## **VIII. Contenido**

### **1. Introducción**

La apendicitis aguda representa la cirugía abdominal de urgencia no traumática con mayor incidencia a nivel mundial, estimándose en 139.4 por cada 100 000 habitantes (46) presentándose con mayor frecuencia en la población de la segunda y tercera década de la vida, sin diferencia significativa en cuanto al sexo (27). Este padecimiento se define como la inflamación del apéndice vermiforme (26) siendo causada por la obstrucción de la luz apendicular provocado por un fecalito, heces impactadas, hiperplasia linfoide, la presencia de un tumor apendicular o cecal (5).

La apendicitis es una intervención quirúrgica urgente que debe tratarse inmediatamente, ya que el resultado dependerá del manejo temprano, el cual de manera convencional se lleva a cabo con un abordaje abierto. No obstante esta técnica está asociada con un mayor número de complicaciones, dicha intervención también puede realizarse mediante un abordaje laparoscópico; el cual desde su introducción en el año de 1981 por el Dr. Kurt Semm (5) ha ido ganando popularidad, en la actualidad representa el 38.1 % de las apendicectomías, (20-4) ya que presenta ventajas frente al abordaje abierto, como la disminución del dolor postoperatorio, menor incidencia de infecciones del sitio quirúrgico, recuperación más rápida, traduciéndose en estancias hospitalarias cortas y una baja en los costos. (12-30)

El manejo anestésico de la apendicectomía laparoscópica, se realiza de manera convencional bajo una anestesia general, con lo cual se asegura la vía aérea, previniendo episodios de broncoaspiración, malestares abdominales, osteomusculares así como alteraciones en el patrón ventilatorio secundario a la posición quirúrgica y el neumoperitoneo; (2-37) sin embargo, esta técnica anestésica no ofrece ventajas respecto

a la analgesia postoperatoria, generalmente basada en antiinflamatorios no esteroideos y opiáceos de baja potencia. (10) En los últimos años se han realizado estudios que describen los beneficios de la anestesia regional en procedimientos laparoscópicos, describiendo las ventajas de una recuperación optimizada. (36)

El dolor postoperatorio, del cual dentro de su definición se incluye el dolor postoperatorio agudo y el crónico persistente, continúa representando un problema clínico importante. Sin una intervención oportuna y efectiva, el dolor postoperatorio agudo puede evolucionar a un dolor crónico persistente el cual presenta una incidencia del 2% al 10%. En contraste con lo anterior, la analgesia postoperatoria inadecuada trae consigo deficientes resultados en el postquirúrgico como una estancia prolongada ó en su defecto un reingreso hospitalario, lo cual provoca insatisfacción del paciente y una mayor carga para los sistemas de salud; es por ello que la prevención y el control efectivo del dolor son primordiales dentro del manejo perioperatorio. (43)

Las técnicas de anestesia regional en el contexto perioperatorio, se han convertido en una opción ya que han demostrado su efectividad, tanto en el transquirúrgico mediante la reducción de la respuesta fisiológica al estrés y al trauma, así como en el periodo posterior a la intervención, disminuyendo el dolor y acelerando la recuperación, con egresos hospitalarios tempranos. (28-48)

Los inicios de la anestesia regional se remontan al año de 1884 con el Dr. Halsted, quien fue pionero en realizar una anestesia troncular con cocaína al 4%, sin embargo, el auge de estas técnicas se vio limitada por diversos factores entre los que se encontraba un alto porcentaje de fracasos, tiempo de quirófano prolongado, la necesidad del conocimiento anatómico y el acceso a tecnologías como neuroestimulador o ultrasonografía. (34-12)

Anteriormente la práctica de la anestesia regional, se basaba en el conocimiento de la anatomía, localizando estructuras nerviosas mediante la provocación de parestesias, respuestas motoras y la sensibilidad del médico al introducir la aguja.

Esta situación cambió drásticamente con la introducción del ultrasonido, el cual permite la visualización directa de la estructuras nerviosas objetivo, así como el trayecto de la aguja por las estructuras adyacentes; otro beneficio importante es la capacidad de observar en tiempo real la distribución del anestésico local en el perímetro de las estructuras nerviosas, permitiéndonos realizar cambios de dirección de la aguja con la finalidad de cubrir la superficie deseada para así obtener un mejor resultado, evitando así complicaciones como punciones vasculares, neumotórax e inyección intravascular de anestésicos locales. (13)

Las técnicas regionales empleadas en cirugías que involucran la cavidad abdominal se basan en abordajes que implican las diversas fascias de la pared abdominal, entre los que se encuentran el bloqueo del plano transversal del abdomen (TAP), bloqueo de la vaina de los rectos, bloqueo ilioinguinal, bloqueo iliohipogástrico y el bloqueo cuadrado lumbar del cual se han descrito 3 variantes que dependen del abordaje. Esta técnica siendo la más reciente cuenta con un perfil analgésico mayor, ya que ofrece analgesia visceral y somática. (32)

El propósito del presente estudio, es determinar la eficacia del bloqueo cuadrado lumbar en el manejo del dolor postoperatorio en pacientes quienes se sometieron a una apendicectomía laparoscópica, empleando variables tales como el consumo de fármacos de rescate, puntajes de dolor postoperatorio en los diferentes periodos de tiempo, estadía hospitalaria e incidencia de efectos adversos; Ya que hasta el momento es muy limitada la bibliografía que documenta su uso en esta cirugía en particular.

## **2. Revisión de la literatura**

La necesidad de lograr proporcionar una analgesia segura y potencialmente reproducible posterior a una cirugía abdominal, continúa siendo una variable a tomar en cuenta en la introducción de nuevas técnicas regionales en esta población quirúrgica, por lo que es fundamental el conocimiento y entendimiento de la anatomía de la pared abdominal para comprender las posibles intervenciones que se pueden emplear en este campo. (40 - 42)

El abdomen, visto exteriormente, está limitado en sentido craneal por el orificio inferior del tórax, mediante una línea curva que partiendo del apéndice xifoides sigue el reborde condrocostal hasta la apófisis transversa de la duodécima vértebra dorsal, así como en sentido caudal, por una línea que pasa por las crestas ilíacas, los arcos crurales y el pubis. (21)

La pared abdominal anterior ,ayuda a la protección de las vísceras, la estabilización postural y el mantenimiento de la presión intraabdominal; enseguida por debajo de la piel se encuentra la fascia superficial de la pared abdominal, la cual se trata de una capa de tejido conectivo graso, en cuyo interior se localizan venas de drenaje superficial del abdomen en su trayecto hacia anastomosis con venas torácicas superficiales y del miembro superior.

En la zona inferior, la fascia superficial de la pared abdominal suele estar desdoblada en dos capas, la capa superficial (antiguamente llamada de Camper), la cual está compuesta fundamentalmente por tejido conjuntivo graso. La capa profunda (antiguamente denominada de Scarpa): es delgada y membranosa, conteniendo poco tejido graso uniéndose a la fascia profunda del muslo y, a nivel de la línea media, se inserta en la línea alba y la sínfisis del pubis prolongándose hacia el periné. La fascia perineal superficial (fascia de Colles), es un tejido graso el cual en su profundidad no suele contener vasos



relevantes, por lo que una vez sobrepasada, no hay probabilidad de encontrar estructuras vasculares importantes entre ella y la pared muscular del abdomen. (39)

De la misma forma, la pared abdominal estudiada desde el plano musculoaponeurótico está conformada por tres grupos musculares

1.- Músculos posteriores dispuestos en tres planos:

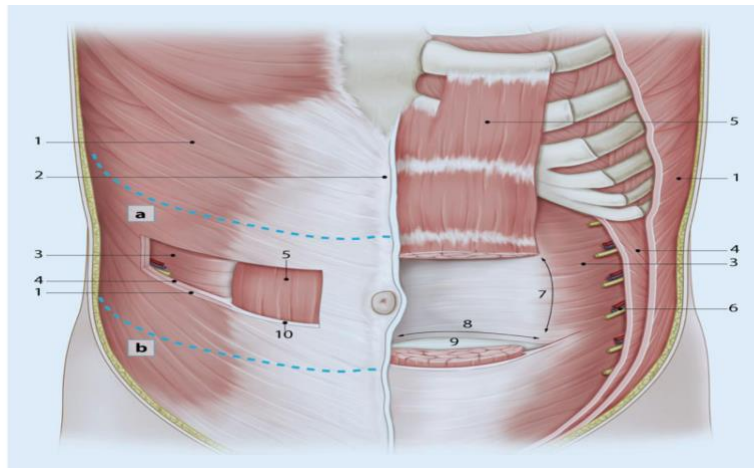
- a) Plano profundo o de los canales vertebrales, el cual está formado por el músculo transverso espinoso, músculo dorsal largo, músculo sacro lumbar y músculo espinoso dorsal.
- b) Plano medio conformado por el músculo serrato menor.
- c) Plano superficial lo integra el músculo dorsal ancho y la aponeurosis lumbar.

2.- Músculos laterovertebrales están constituidos por el músculo cuadrado lumbar y músculo psoas ilíaco.

3.- Músculos anterolaterales formados por el músculo transverso del abdomen, músculo oblicuo interno, músculo oblicuo externo, músculo recto del abdomen; los músculos transversos y oblicuos interno y externo hacia delante formando la vaina de los rectos y la línea blanca. (3)

En la Figura 1 se pueden apreciar cada una de las estructuras descritas y la manera en que éstas se entrelazan para formar la pared abdominal anterolateral.

**Figura 1.** Representación esquemática de la anatomía de la pared abdominal anterolateral.



Nota: 1 M. obliquus ex pubis y una parte medial en la superficie ternus abdominis; 2 Linea alba; 3M. transversus del abdomen; 4 M. obliquus internus abdominis; 5 M. recto medial del tubérculo púbico, la superficie abdominal; 6 haces neurovasculares dorsales; 7 línea semilunar; 8 línea (zona) arqueada; 9 fascia anterior de la sínfisis púbica y la línea alba transversal; 10 vaina del recto anterior. Líneas discontinuas azules: sección transversal de la pared abdominal anterolateral cranealmente (a) y caudalmente (b) de la línea arqueada (Ilustración: E. Gollan, (adminiculum Aachen) (14)

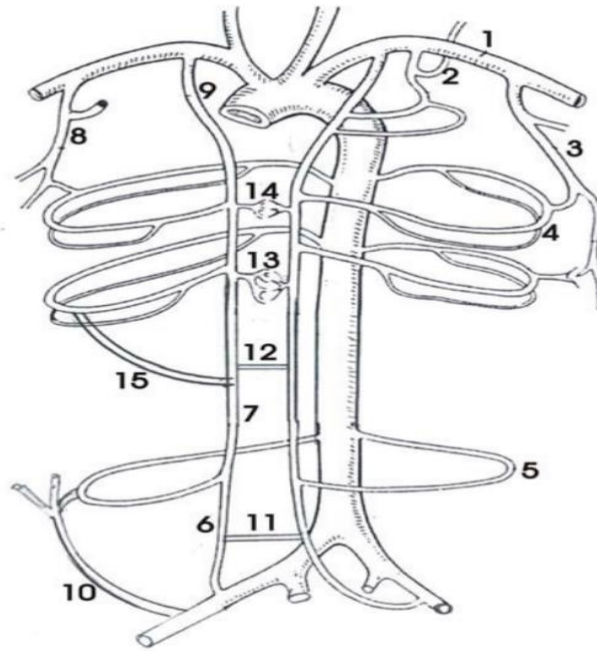
#### Irrigación de la pared abdominal

En la Figura 2 se presenta la irrigación arterial, la cual contiene numerosas variaciones, sin embargo, se pueden describir tres sistemas principales:

- Sistema vertical anterior: arterias epigástricas superior e inferior.
- Sistema transversal: arterias intercostales y lumbares.
- Sistema vertical lateral: ramas ascendentes de la arteria circunfleja ilíaca profunda.

(23)

**Figura 2.** *Irrigación de las paredes toracoabdominales.*



Nota: adaptada de Kubik 42. 1- A. Subclavia. 2- A. Intercostal superior. 3- A. Torácica externa. 4- A. Intercostales. 5- A. Lumbar. 6- A. Epigástrica inferior. 7- A. Epigástrica superior. 8- A. Toracodorsal. 9- A. Torácica interna. 10- A. Circunfleja ilíaca profunda y su rama ascendente. 11- Anastomosis suprapúbica. 12- Anastomosis periumbilical. 13- Anastomosis retroxifoidea. 14- Anastomosis retroesternales. 15- Ramas abdominales de las intercostales. (23)

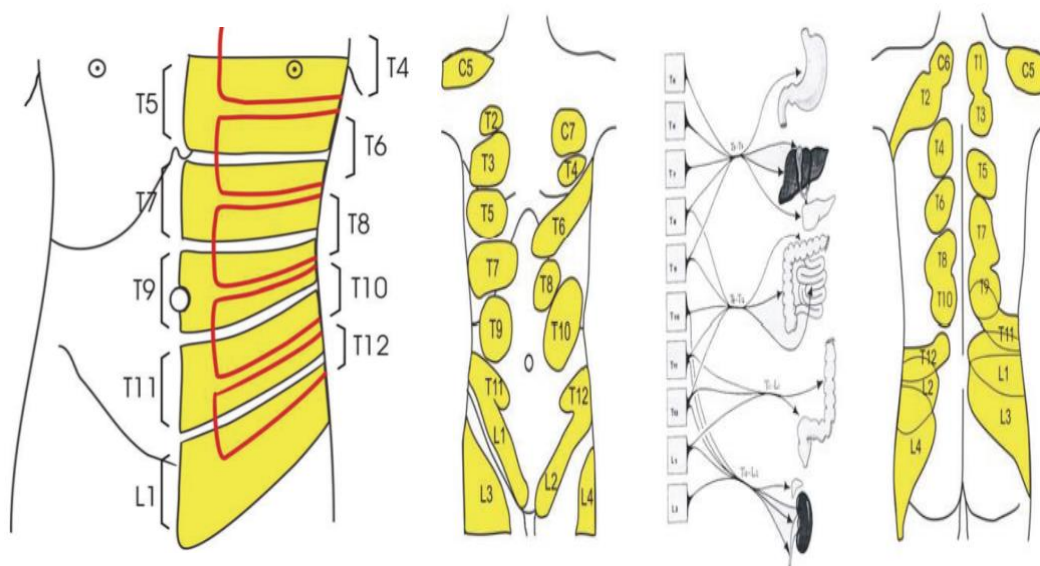
## Inervación

La inervación está conformada por los nervios intercostales inferiores y los nervios del plexo lumbar, quienes son los encargados de proporcionar inervación a la pared abdominal; dentro de ellos específicamente los seis últimos nervios intercostales (T7-T12) y los nervios iliohipogástrico e ilioinguinal discurren paralelos entre el músculo oblicuo menor y el transversal proporcionando tanto inervación motora como sensitiva.

Los nervios T7-T12 se dividen en dos ramas, en donde una de ellas se extiende a lo largo del margen costal cartilaginoso y termina en la pared del tórax invirtiendo el espacio intercostal interno. La otra rama abdominal atraviesa el margen costal cartilaginoso y penetra en el espacio ubicado entre el oblicuo menor y el transversos, en su trayecto los nervios se acercan a la línea semilunar, atraviesan la vaina posterior del recto levemente medial a su margen lateral para inervar el músculo recto.

Los dos nervios abdominogenitales (iliohipogástrico e ilioinguinal) proporcionan inervación sensitiva a la zona comprendida entre la parte inferior de la fosa ilíaca, la región inguinal y la parte externa de los órganos genitales. La rama motora del nervio iliohipogástrico alcanza la parte inferior del recto y el piramidal, mientras que la del nervio ilioinguinal termina en los músculos laterales. (27-28) Toda la descripción de la inervación puede apreciarse en la Figura 3.

**Figura 3.** Esquema de las áreas cutáneas de referencia del dolor profundo y de la inervación metamérica de las vísceras abdominales (Mucchi y colob) (31).



Debido al extenso origen de la inervación abdominal, se han realizado numerosos estudios con la finalidad de encontrar técnicas adecuadas de anestesia regional capaces de proporcionar analgesia; el uso de la ecografía nos brinda la oportunidad de identificar de

manera precisa los objetivos, ya sea en bloqueos de plexo, nervio periférico o planos interfasciales, aumentando así la tasa de éxitos y disminuyendo las complicaciones derivados de la ejecución de la técnica. (29)

La práctica de la anestesia regional, ha evolucionado gradualmente con los avances tecnológicos, principalmente el uso del ultrasonido y conocimiento de la sonoanatomía permitiéndonos visualizar de manera directa las estructuras nerviosas objetivo, así como el trayecto de la aguja a través de los tejidos adyacentes.(17)

La ecografía está fundamentada en la generación y formación de imágenes mediante la utilización de ondas sónicas, las cuales son ondas de alta frecuencia generadas en rangos específicos y transmitidas a través de los tejidos. La manera en cómo una onda penetra el tejido dependerá del rango de frecuencia que se produzca, las frecuencias bajas penetran más profundo que las altas; las frecuencias utilizadas en la práctica clínica se encuentran en un rango de 1 a 50 megahertz. (47)

Desde su introducción, la anestesia regional se ha convertido en un pilar dentro de las estrategias de analgesia multimodal, el uso de equipos de ultrasonido, ha llevado a la descripción e implementación de nuevos bloqueos ya sea de nervios periféricos como interfasciales tanto de la pared torácica como abdominal, entre los cuales se encuentra el bloqueo de la vaina del recto, ilioinguinal, iliohipogástrico y el erector de la columna (9); los cuales han ganado popularidad en los últimos años.

Mediante la práctica ultrasonográfica, es posible identificar planos musculares con el objetivo de aplicar anestésico local a través del plano fascial actuando en las terminaciones nerviosas que lo atraviesan. (15). A pesar de esto, el bloqueo sensorial resultante puede ser variable en relación con las diferencias en la técnica utilizada, las diferencias anatómicas y las variaciones en la distribución individual de la inyección.

**Figura 4.** Técnicas regionales de analgesia en pared abdominal.

## Bloqueo del cuadrado lumbar

10

lumbar (QL); en el mismo año, Børglum y colegas describieron un abordaje transmuscular para el bloqueo QL guiado por ultrasonido. (6)

### Conceptos Anatómicos

El músculo cuadrado lumbar, pertenece al grupo de músculos de la pared abdominal posterior, teniendo su origen en la cresta ilíaca postero medial e insertándose en el borde medial de la duodécima costilla y las apófisis transversas de la primera a la cuarta vértebras lumbares. Los músculos cuadrado lumbar y psoas mayor discurren posterior a los ligamentos arqueados lateral y medial del diafragma; en su región posterior lumbar se encuentra el complejo del músculo erector de la columna. (41)

### Fascia

La fascia que compone al músculo cuadrado lumbar a nivel torácico pertenece al tejido miofascial que rodea la porción inferior del torso y su importancia radica en el apoyo postural como la transferencia de carga y la estabilización de la columna lumbar; la fascia toracolumbar se describe en un modelo tricapa y bicapa, incorporando una capa posterior que rodea los músculos erectores de la columna y una capa anterior que se encuentra entre el erector de la columna y el cuadrado lumbar.

En el modelo bicapa, la fascia en la cara anterior del cuadrado lumbar es la fascia transversalis, la cual recubre la superficie peritoneal del músculo transversal del abdomen y envuelve la cara anterior de la fascia envolvente (epimisio) de los músculos cuadrado lumbar y psoas; en el modelo de tres capas, la capa posterior de la fascia torácica rodea los músculos erectores de la columna, la capa intermedia pasa entre los músculos erectores de la columna y el cuadrado lumbar, y la capa anterior se encuentra anterior a los músculos cuadrado lumbar y psoas.

## Rafe Lateral y Triángulo Interfascial Lumbar

La vaina retinacular paraespinal, representa la lámina más profunda de la capa posterior de la fascia toracolumbar que se extiende desde las apófisis espinosas a las transversas. El rafe lateral es un complejo de tejido conjuntivo denso formado donde las estructuras miofasciales abdominales conformadas por las vainas aponeuróticas del transverso del abdomen y del oblicuo interno uniéndose a la vaina retinacular paraespinal en el borde lateral de los músculos paraespinales, en este punto las estructuras miofasciales se separan en dos láminas, que unen las capas de la vaina retinacular paraespinal anterior y posterior.(44)

## Estructuras Vasculares

Las ramas abdominales de las arterias lumbares, surgen de la aorta abdominal y discurren postero lateralmente al músculo cuadrado lumbar, sin embargo, la cuarta arteria lumbar puede ubicarse anterior al cuadrado lumbar. (23)

## Órganos abdominales

Los órganos abdominales guardan una relación estrecha con los abordajes del bloqueo cuadrado lumbar. La fascia transversalis separa las capas musculares de las vísceras retroperitoneales, entre ellos el riñón, el cual se encuentra anterior al músculo cuadrado lumbar y está separado de él por la grasa pararrenal, perirrenal, la capa posterior de la fascia renal y la fascia transversalis. (44-22)

## Estructuras neurales

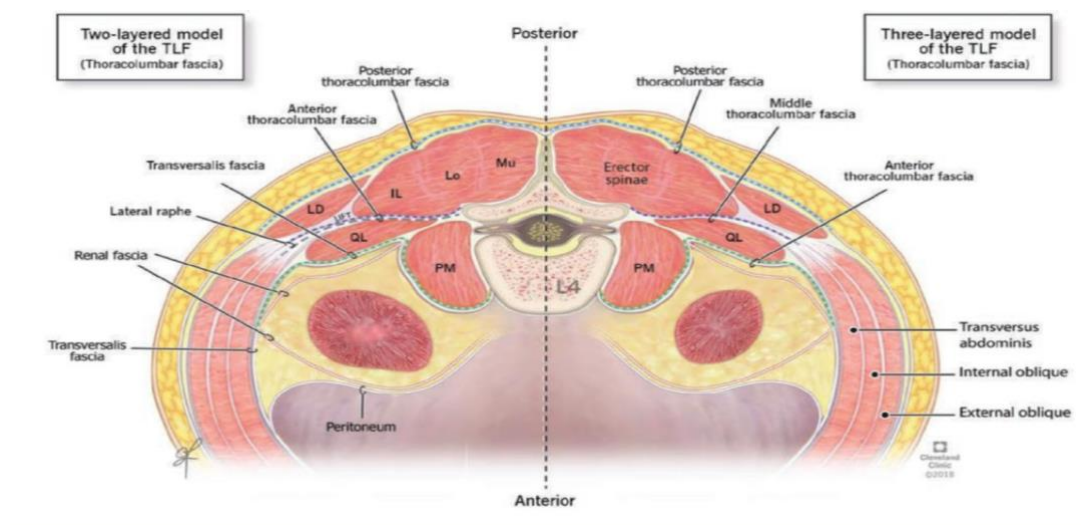
Los nervios iliohipogástrico e ilioinguinal conformados por la rama ventral de L1 con contribuciones de T12, L2 y L3, los cuales discurren por la cara proximal y lateral del músculo psoas mayor pasando a través de la porción ventral del cuadrado lumbar; las



ramas dorsales de los nervios espinales atraviesan la cara medial de la fascia toracolumbar media posterior al músculo cuadrado lumbar y luego atraviesan el músculo erector de la columna. (22-35).

En la Figura 5 se muestra la disposición y relaciones anatómicas entre los músculos que conforman la fascia toracolumbar, esquematizando los modelos propuestos siendo esta una estructura bi o tricompartmental.

**Figura 5.** Ilustración esquemática de la sección transversal a nivel de L4.

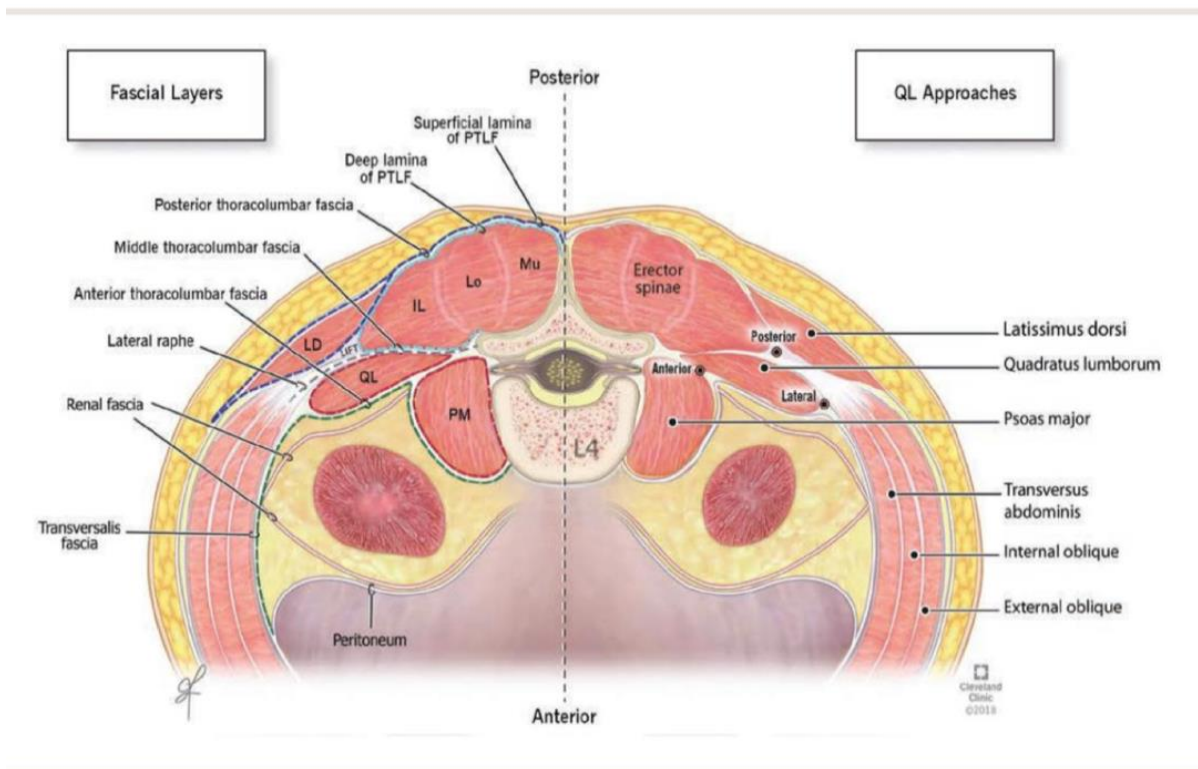


Nota: Ilustraciones esquemáticas de la sección transversal a nivel de L4 que muestra el músculo cuadrado lumbar con las diferentes capas de la fascia toracolumbar. A la izquierda, se representa en modelo de 2 capas donde la línea discontinua púrpura representa la capa anterior de la fascia toracolumbar y la línea discontinua verde representa la fascia transversalis. A la derecha, se representa el modelo de 3 capas donde la línea discontinua púrpura representa la capa media de la fascia toracolumbar y la línea discontinua verde representa la capa anterior de la fase de toracolumbar. La línea discontinua azul representa la fascia toracolumbar posterior. IL, iliocostal; LD dorsal ancho; HE, longísimo; Mu, multifido; PM psoas mayor; QL, cuadrado lumbar; TLF fascia toracolumbar (Cleveland Clinic Center for Medical Art & Photography © 2018 Todos los derechos reservados.)

## Propagación del inyectado y mecanismos de acción

La vía de la fascia endotorácica, está basado en estudios realizados en cadáveres a quienes se les aplicó el bloqueo cuadrado lumbar, el anestésico local inyectado anterior al músculo cuadrado lumbar y posterior a la fascia transversalis, se extiende al espacio paravertebral torácico por detrás de los ligamentos arqueados medial y lateral del diafragma, a lo largo de la fascia endotorácica para bloquear los nervios somáticos y tronco simpático torácico de los niveles torácicos inferiores hasta los niveles T9 y T10, sin embargo, se ha demostrado que la diseminación podría alcanzar niveles incluso de T7 a T12 utilizando el abordaje subcostal. (23-1) Lo anterior puede verse en la Figura 6.

**Figura 6.** Ilustraciones esquemáticas de la sección transversal a nivel de L4, Capas fasciales y Enfoques QL.



Nota: Una ilustración esquemática de la sección transversal a nivel de L4 que muestra la descripción detallada del modelo de 3 capas de la fascia torácica y sus subcapas (izquierda) y las relaciones anatómicas de los 3 enfoques del bloqueo cuadrado lumbar (derecha) a nivel L4. La línea discontinua azul oscuro representa la lámina superficial de la capa posterior de la fascia toracolumbar que rodea los músculos dorsal ancho y erector de la columna. La línea discontinua azul claro representa la lámina profunda de la capa posterior de la fascia toracolumbar, también denominada vaina retinacular paraespinal, que rodea los músculos erectores de la columna. Las líneas discontinuas rojas representan la fascia que cubre el epimysio de los músculos cuadrado lumbar y psoas mayor. La capa blanca (discontinua gris) Representa la aponeurosis de los músculos oblicuo interno y transversal del abdomen. IL, iliocostal; LD, dorsal ancho; HA, longísimo; Mu, multifido; PM, psoas mayor; PTLF, fascia toracolumbar posterior; QL, cuadrado lumbar. (Cleveland Clinic Center for Medical Art & Photography © 2018 Todos los derechos reservados.

### Abordajes, Sonografía y Técnica Actuación

Los abordajes del bloqueo cuadrado lumbar se nombran en base a la ubicación anatómica en la que se colocará la punta de la aguja en relación con el músculo cuadrado lumbar, dando lugar a la terminología abordaje lateral, posterior y anterior.

La longitud típica de la aguja oscilaría entre 80 y 150 mm, esta dependerá de la constitución física del paciente, el calibre de esta dependerá si la técnica será única o se colocará un catéter con el fin de administrar una infusión continua; siguiendo las recomendaciones de la ASRA esta técnica se utiliza una dosis de anestésico local en el rango de 0,2 a 0,4 ml/kg de 0,2 a 0,5 % de ropivacaína o de 0,1 a 0,25 % de bupivacaína por lado. (21-25)

### Posicionamiento del paciente

El paciente puede colocarse en decúbito supino con inclinación lateral, al lado contralateral de donde se aplicará el bloqueo, así mismo deberá tomarse en cuenta la trayectoria planificada de la aguja.

### Bloque Cuadrado Lumbar Lateral

Esto se puede realizar utilizando un enfoque en el plano, con la inserción de aguja lateral (anterior) al transductor de ultrasonido con una trayectoria de aguja de anterior a posterior, el anestésico local se deposita en el borde lateral del músculo cuadrado lumbar, después de que la punta de la aguja penetre la aponeurosis del transverso abdominal ubicado lateral al músculo cuadrado lumbar.

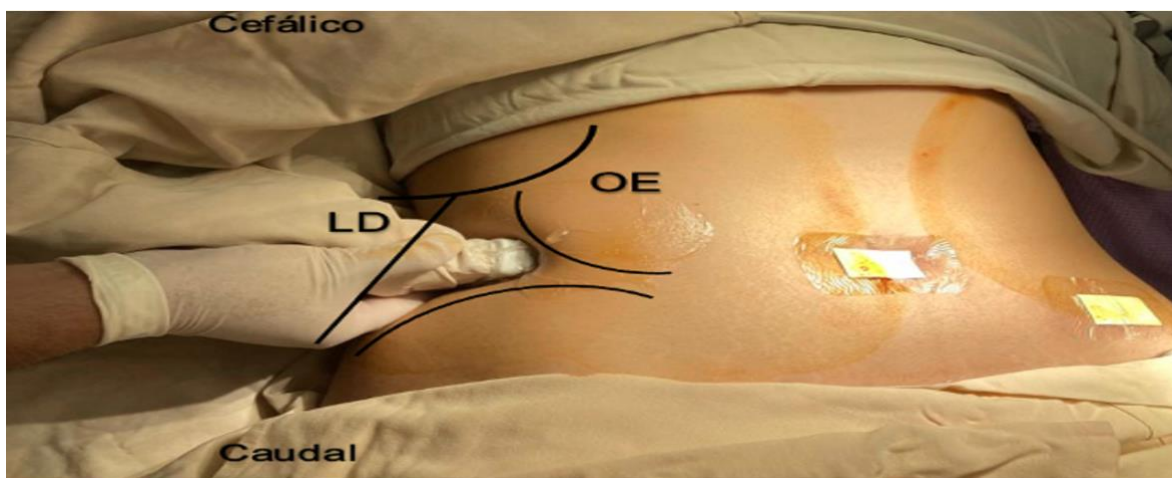
### Bloque cuadrado lumbar posterior

Se realiza mediante un abordaje en plano empleando una trayectoria de anterior a posterior o de posterior a anterior. El anestésico local se inyecta en la superficie posterior del músculo cuadrado lumbar, entre él y el músculo erector de la columna.

### Bloque Lumbar Cuadrado Anterior

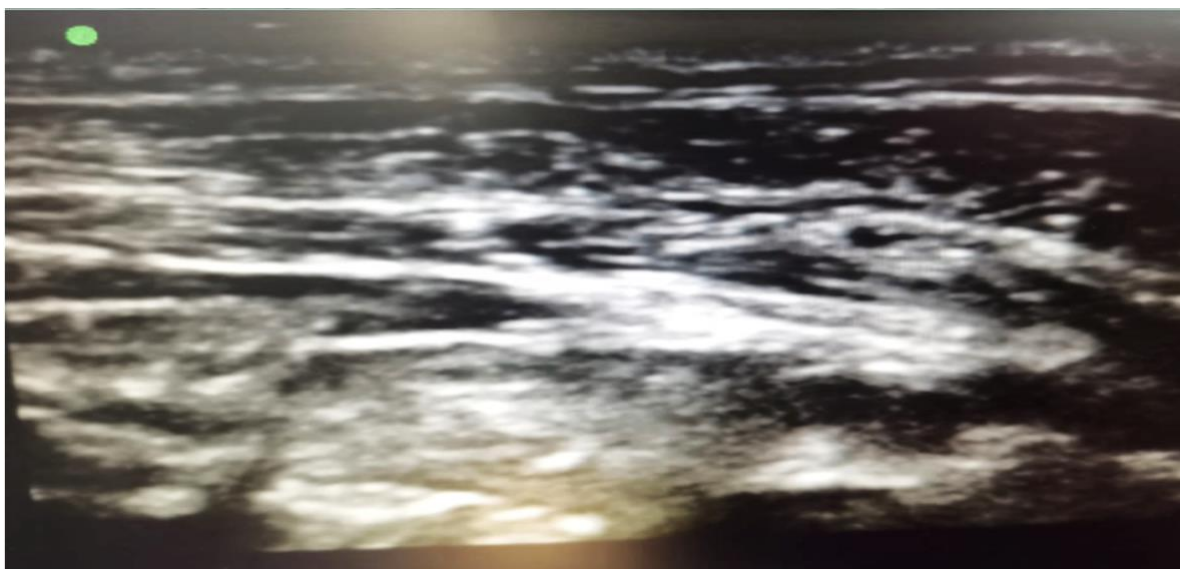
Esto se puede realizar usando un abordaje en el plano, con una inserción de la aguja medial al transductor de ultrasonido, usando una trayectoria de posterior a anterior. El objetivo se encuentra en el plano tisular entre el músculo cuadrado lumbar y el psoas para la aplicación del anestésico local, (7-11) tal como se muestra en la Figura 7 donde podemos observar i la colocación del transductor en el borde subcostal derecho en un eje transversal dirigiéndonos hacia la línea axilar media, en la cual identificamos las estructuras que conforman la fascia toracolumbar ubicando así la diana ecográfica del abordaje anterior y posteriormente visualizando la distribución del anestésico local.

**Figura 7.** Posición de la sonda ecográfica.



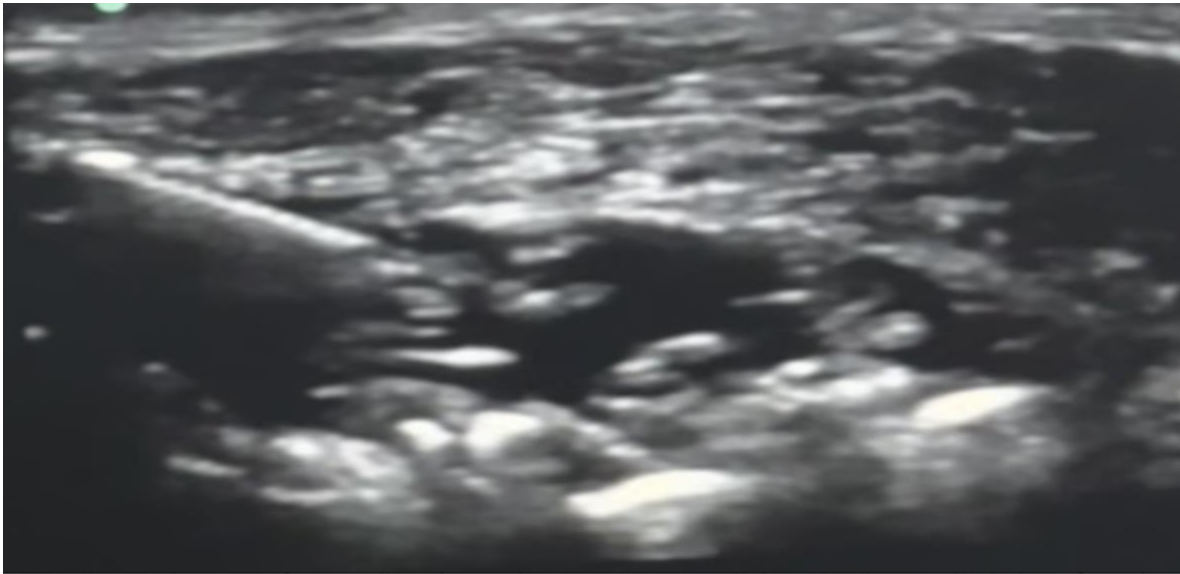
Nota: Se coloca sonda ecográfica entre la cresta ilíaca y el reborde costal inferior, logrando visualizar el músculo oblicuo externo, deslizando el transductor hacia el borde posterior.

**Figura 8.** Visualización de la diana ecográfica en el abordaje cuadrado lumbar posterior.



Nota: Abordaje posterior del bloqueo cuadrado lumbar, en la que se logra la visualización ecográfica del músculo cuadrado lumbar y psoas.

**Figura 9.** Visualización de ecografica de la diseminación del anestésico local a través del plano interfaccial.



Nota: Punción utilizando una aguja ecogénica de 22G y 100 mm, insertada en plano hasta alcanzar con la punta de la aguja el punto entre el cuadrado lumbar y psoas, con posterior administración de anestésico local propagándose a través de la fascia muscular.

En la actualidad siendo esta una técnica relativamente nueva basándose en su año de descripción, existen pocos estudios publicados haciendo referencia a su aplicación en cirugías abdominales.

Susan Retter, et al. publicaron una revisión sistemática y metanálisis, en 2019, realizaron la búsqueda en bases de datos electrónicos (Medline, Embase, cochrane y Scopus). Los estudios incluidos compararon QLB guiado por ultrasonido y otras técnicas analgésicas en adultos, concluyeron que el BQL redujo el uso de opioides y analgésicos de rescate con un intervalo de confianza del 95% en las primeras 24 hrs. del postoperatorio. (49)

Korgün et al. realizaron un ensayo clínico prospectivo, doble ciego, aleatorizado y controlado en el hospital de capacitación e investigación de Bursa Turquía, en donde se

incluyeron 270 pacientes operados de colecistectomía laparoscópica, 112 de ellos se les aplicó el BQL como analgesia postoperatoria, obteniendo puntuaciones ENA entre los dos grupos eran estadísticamente significativamente más bajas en el grupo BQL ( $p < 0,001$ ). Se encontró que los valores medios de la cantidad de uso de tramadol en las horas 6, 12 y 24 eran estadísticamente significativamente más bajos en el Grupo BQL. (37)

En el 2022 Gokhan Sertcakacilar et al., publicaron un ensayo controlado aleatorizado en la clínica de Cleveland, OH, EE. UU. evaluando la eficacia del BQL en apendicectomía laparoscópica en el que se incluyeron un total de 136 pacientes de 18 a 65 años de edad que se sometieron a apendicectomía laparoscópica, quienes fueron aleatorizados y divididos en dos grupos; el grupo QL ( $n = 68$ ). El consumo de opioides de los pacientes se registró como resultado primario y puntuaciones de dolor (1,6,12,18 y 24 hrs) como resultado secundario, el ensayo reveló que el BQL guiado por ecografía puede proporcionar una eficacia analgésica adecuada en pacientes sometidos a apendicectomía laparoscópica y puede incluirse en la analgesia multimodal de control del dolor. (45).

### **3. Metodología**

Se llevó a cabo un estudio prospectivo y observacional, de tipo descriptivo en población adulta post operados de apendicectomía laparoscópica. En todos los casos se realizó como un bloqueo cuadrado lumbar como analgesia post quirurgica en los pacientes del Hospital General de Querétaro en el periodo de tiempo comprendido del 1º de septiembre del año 2022 al 1º de septiembre del año 2023.

### 3.1 Diseño

La población del ensayo se limitó a pacientes quienes fueron intervenidos quirúrgicamente de una apendicectomía laparoscópica en el Hospital General de Querétaro, a los que se les realizó como técnica analgésica un bloqueo cuadrado lumbar eco guiado, dentro de los criterios de inclusión se encuentran los pacientes entre 18 y 75 años de edad, sin distinción de género, con riesgo estratificado en ASA I o II e índice de masa corporal entre  $18 \text{ kg/m}^2$  y  $30 \text{ kg/m}^2$ , a quienes se les realizó una apendicetomía laparoscópica y contaban con el consentimiento firmado para participar en el estudio, el cual se muestra en la Figura 8.

Los criterios de exclusión que se consideraron fueron los pacientes con antecedente de uso crónico de opioides, cirugía abdominal previa y alergia a los anestésicos locales, pacientes con afección neurológica o la presencia de infección de tejidos blandos en el sitio de punción; se excluyeron aquellos pacientes que cumplieran con los criterios de inclusión, pero que presentaron alguna complicación durante el transoperatorio como la conversión a un abordaje abierto, inestabilidad hemodinámica, evolución a un estado de choque o en el postquirúrgico presentaron un hematoma de pared abdominal.



**Figura 10.** *Consentimiento informado para pacientes quienes participaron en el estudio.*

BLOQUEO CUADRADO LUMBAR ECOGUIADO COMO TÉCNICA ANALGESICA  
POST OPERATORIA EN APENDICECTOMÍA LAPAROSCÓPICA EN EL  
HOSPITAL GENERAL QUERETARO

Objetivo del Estudio: Se pretende evaluar la eficacia del bloqueo cuadrado lumbar como analgesia post operatoria en apendicetomía laparoscópica.

Procedimientos: Se le asignará al grupo de estudio, con lo cual, al finalizar el procedimiento quirúrgico se realizará el bloqueo cuadrado lumbar bilateral eco guiado, por un médico especialista en anestesiología.

Riesgos y Beneficios: Entre las posibles complicaciones se mencionan: sangrado, infección, alergia a los anestésicos locales, punción vascular y bloqueo fallido. En caso de presentar algún efecto secundario de le brindara manejo medico de forma inmediata.

Dentro de los beneficios que se obtendrán al aplicar el bloqueo cuadrado lumbar bilateral se encuentra el control adecuado del dolor post operatorio, disminución en las dosis de fármacos de rescate, recuperación acelerada y alta hospitalaria.

Cabe mencionar que este estudio cumple con las especificaciones de confidencialidad, así mismo es de su conocimiento que puede retirarse de este estudio en cualquier momento.

Yo, \_\_\_\_\_, de \_\_\_\_\_ años. He leído y comprendido la información anterior y mis preguntas han sido respondidas de manera satisfactoria. He sido informado(a) y entiendo que los datos obtenidos en la investigación pueden ser publicados o difundidos con fines científicos. Convengo en participar en este estudio de investigación. Se que si presento dudas puedo comunicarme con el investigador.

\_\_\_\_\_ Firma del participante

\_\_\_\_\_ Firma del investigador

### 3.2 Descripción del procedimiento

Se incluyeron a todos los pacientes quienes fueron intervenidos de una apendicectomía laparoscópica en el Hospital General de Querétaro en el periodo de tiempo comprendido del 1º de septiembre del año 2022 al 1º de septiembre del año 2023, aplicándose los criterios de inclusión y exclusión previamente establecidos; como manejo anestésico se aplicó a todos los pacientes una anestesia general balanceada, utilizando Fentanil 3-5 mcg/kg, Midazolam .03 mg/kg, Propofol 1.5-2 mg/kg y Rocuronio 1 mg/kg durante la inducción, posteriormente el mantenimiento se basó en Sevoflurano .8-1 CAM.

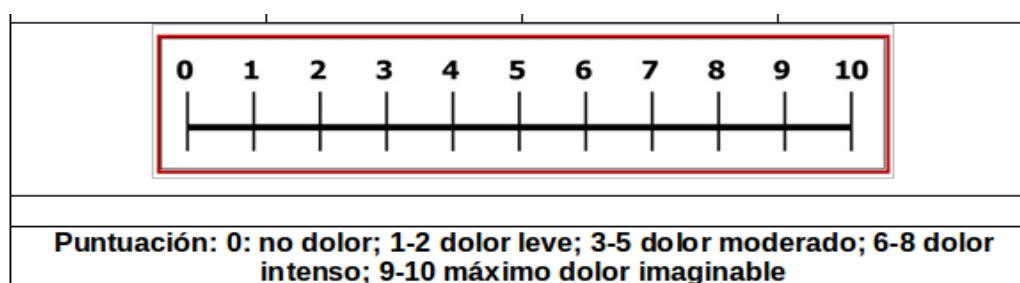
Previo al inicio del procedimiento quirúrgico, se realizó sepsia y antisepsia de región abdominal abarcando flanco derecho con iodopovidona, así como colocación de campos

estériles. Utilizando un transductor lineal de 6 – 13 Mhz, se procedió a colocar la sonda ecográfica entre la cresta ilíaca y el reborde costal inferior, logrando visualizar el músculo oblicuo externo, se deslizó el transductor hacia el borde posterior, hasta identificar los músculos cuadrado lumbar y psoas. Una vez visualizadas las estructuras adyacentes, se procedió a realizar la punción utilizando una aguja ecogénica de 22G y 100 mm (Pajunk) insertada en plano hasta alcanzar con la punta de la aguja la diana entre el cuadrado lumbar y psoas, corroborando mediante aspiración negativa no encontrarnos en un vaso, se procedió a administrar 20 ml de Ropivacaina al 0.5% ; dosis total 100 mg. A todos los pacientes durante el transanestésico se les administró 1 gr de paracetamol, 30 mg de Ketorolaco y 8 mg de ondansetron como fármacos adyuvantes.

Para recopilar la información se realizó una revisión documentada de la historia clínica, así como las notas trans y post anestésicas para recopilar la información relacionada con variables de interés. Se recabó información de la variable de interés principal (dolor) en el post operatorio inmediato a las 2, 4, 6, 12 y 18 horas.

El investigador principal, residente de anestesiología de 3er año compendió la información, para minimizar la presencia de sesgos atribuidos al observador. Los niveles de dolor se evaluaron con la escala numérica análoga del dolor presentado en la Figura 9

**Figura 11.** Escala numérica análoga del dolor, utilizada para valorar el dolor y nivel de analgesia en el postoperatorio.



Posteriormente, se empleó un formulario diseñado para la investigación, que funcionó como instrumento de recolección de información diseñado en Excel para facilitar la construcción de la base de datos; este instrumento se compone de datos relacionados con la ficha de identificación del paciente, percepción del dolor en base a la escala numérica del dolor durante el postoperatorio inmediato, a las 2, 4, 6, 12, y 18 horas. Adicional a ello, se incluyó el tiempo quirúrgico, cuantificación de sangrado transoperatorio, efectos adversos relacionados con la aplicación del bloqueo cuadrado lumbar, tiempo para la deambulación, tiempo para el alta hospitalaria y la necesidad de administración de analgésicos de rescate. Este formato fue aprobado por los expertos quienes forman parte del núcleo académico (ver Figura 10).

La información se recopiló en su componente retrospectivo de fuentes como historia clínica y los registros trans y post anestésicos, en contraste con el componente prospectivo que se realizó en base a la observación directa.

**Figura 12.** Formulario empleado para la recopilación de datos de interés de cada participante del ensayo.

**BLOQUEO CUADRADO LUMBAR ECOGUIADO COMO TÉCNICA ANALGÉSICA POST OPERATORIA EN APENDICECTOMÍA LAPAROSCÓPICA EN EL HOSPITAL GENERAL QUERÉTARO**

Número de formulario:

Número de expediente:

Fecha:

Edad:            años.            Sexo: F ( )    M ( )            ASA: I ( ).    II. ( )

Talla:            cm.            Peso:            kg.            IMC:            kg/m<sup>2</sup>

Tiempo Quirúrgico:            min.            Sangrado Transoperatorio:            ml.

Aplicación de Bloqueo Cuadrado:            Si ( )            No ( )

**ANALGESIA POSTOPERATORIA**

ENA/HORAS	INMEDIATO	2	4	6	12	18
1-3 LEVE						
4-7 MODERADO						
8-10 SEVERO						

**ANALGESIA DE RESCATE**

SI	POSTOPERATORIO					
	HORAS	2 HRS	4 HRS	6 HRS	12 HRS	18 HRS
	FÁRMACO					
	DOSIS					
NO						

**DETECCIÓN DE EVENTOS ADVERSOS**

SI	POSTOPERATORIO					
	HORAS	2 HRS	4 HRS	6 HRS	12 HRS	18 HRS
	EVENTO ADVERSO					
NO						

### **3.3 Análisis estadístico**

Los resultados del estudio se realizaron en base a estadística descriptiva, utilizando distribuciones de frecuencia para las variables cualitativas y medidas de tendencia central para las variables cuantitativas, media con desviación estándar, mediana con valores mínimo y máximo.

Con la finalidad de cumplir con los objetivos establecidos del ensayo se identificaron las variables cualitativas y las cuantitativas, posteriormente fueron utilizadas las descriptivas correspondientes para cada una de ellas.

## **4. Resultados**

Se estudiaron 130 pacientes con bloqueo de cuadrado lumbar eco guiado en apendicectomía laparoscópica, en primer lugar, se presentan los hallazgos descriptivos y, en segundo lugar, los analíticos. Del total de pacientes, el 55.4% (72) fueron hombres, predominó el grupo entre los 30 y 39 años seguido del grupo de 20 a 29 años, con un 31.5% (41) y 28.5% (38) respectivamente.

La media de edad fue de  $29.7 \pm 9.7$  años. En cuanto al Índice de Masa Corporal (IMC) el 50% se clasificó como normal y en la misma proporción para aquellos que presentaron sobrepeso, con una media de  $24.3 \pm 2.2$  por ciento. Por su parte el 31.5% (46) se clasificó con ASA (American Society of Anesthesiologists) I y el 68.5% (89) con ASA II (ver Tabla 1).

**Tabla 1** Distribución de los 130 pacientes por características demográficas y clínicas.

	F	%
<b>Edad</b>		
10 a 19	28	21.5
20 a 29	37	28.5
30 a 39	41	31.5
40 a 49	22	16.9
50 a 59	2	1.5
<b>Sexo</b>		
Femenino	58	44.6%
Masculino	72	55.4%
<b>IMC</b>		
Normal	65	50%
Sobrepeso	65	50%
<b>ASA</b>		
ASA I	41	31.5%
ASA II	89	68.5%

Fuente: Base de datos pacientes con apendicectomía laparoscópica con bloqueo cuadrado lumbar ecoguiado, 2022-2023.

Además, se midió el tiempo quirúrgico siendo la media de duración de  $80.1 \pm 12.8$  minutos, con un IC del 95% entre 77.9 y 82.4 minutos y la media del sangrado transoperatorio fue de  $29.4 \pm 14.9$  mililitros, con un IC del 95% entre 26.8 y 32 mililitros.

Es importante señalar que los datos de esta investigación siguieron una distribución no normal mostrado en la Tabla 2, presentando los datos descriptivos en relación al tiempo quirúrgico abarcando desde el inicio de la anestesia hasta el egreso del paciente al área de recuperación, así como el sangrado transoperatorio expresado en mililitros.

**Tabla 2** Datos descriptivos del tiempo quirúrgico y sangrado transoperatorio.

	Mi n	Máx.	Media	Desviació n estándar	IC 95%	
					Límite inferior	Límite superior
<b>Tiempo quirúrgico</b>	56	120	80.1	12.8	77.9	82.4
<b>Sangrado transoperatorio</b>	10	100	29.4	14.9	26.8	32.0

Fuente: Base de datos pacientes con apendicectomía laparoscópica con bloqueo cuadrado lumbar ecoguiado, 2022-2023.

Como se mencionó en el capítulo de metodología, las variables para medir la efectividad del bloqueo de cuadrado lumbar eco guiado, fueron el dolor, las dosis analgésicas de rescate, las horas para el inicio de la movilización del paciente, días estancia hospitalaria y la percepción de la calidad de la analgesia. La escala numérica de dolor mostró que a las dos horas la media fue de  $0.25 \pm 0.69$ , es decir prácticamente sin dolor, intensidad similar a las 4 horas. Para las 12 horas la media fue de  $3.3 \pm 1.33$  intensidad moderada y a las 18 horas la media fue de  $4.7 \pm 1.3$  en la misma intensidad, el cual se presenta en la Tabla 3.

**Tabla 3** Intensidad de dolor en diferentes secuencias del postoperatorio.

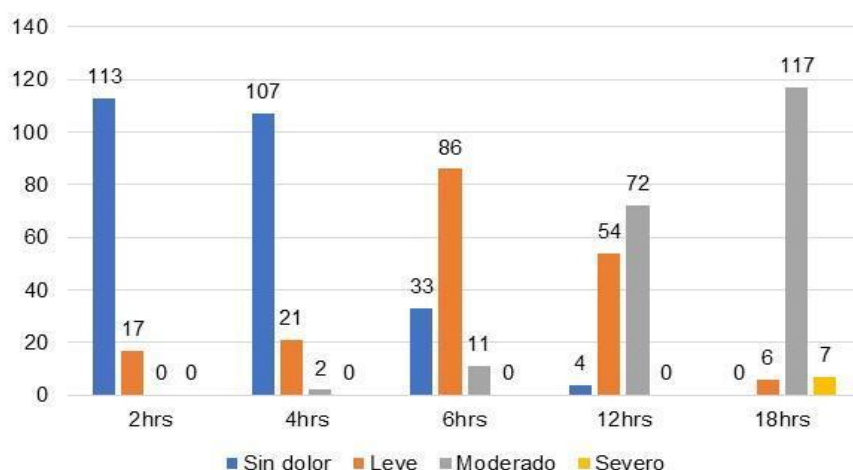
	Mín	Máx	Medi a	Desviación estándar	IC 95%	
					Límite inferior	Límite superior
<b>2 horas</b>	0	3	.25	.686	0.13	0.37
<b>4 horas</b>	0	4	.38	.910	0.23	0.54
<b>6 horas</b>	0	6	1.62	1.241	1.4	1.8
<b>12 horas</b>	0	6	3.33	1.326	3.1	3.6
<b>18 horas</b>	2	8	4.67	1.290	4.5	4.8

Fuente: Base de datos pacientes con apendicectomía laparoscópica con bloqueo cuadrado lumbar ecoguiado, 2022-2023.

En la Figura 11 se puede apreciar que al clasificarlos según la intensidad del dolor al transcurrir entre 2 y 4 horas, más del 80% de los pacientes no tuvieron dolor; a las seis horas el 66% (86) manifestó dolor leve y el 8% (11) dolor moderado.

En las horas subsiguientes 12 y 18 horas el 55.4 (72) y el 90% (117) refirieron dolor moderado, así como un 5% (7) severo.

**Figura 13.** Gráfica distribución de los pacientes por intensidad del dolor en las diferentes secuencias de tiempo del postoperatorio.



Fuente: Base de datos pacientes con apendicectomía laparoscópica con bloqueo cuadrado lumbar ecoguiado, 2022-2023.

Ahora bien, en el número de dosis de analgésicas de rescate, entre las 2 y las 6 horas del postoperatorio los pacientes tuvieron una media menor a una dosis. En cambio, entre las 12 y 18 horas algunos pacientes necesitaron hasta dos dosis. En la Tabla 4 se muestra la media de dosis totales de analgesia de rescate fue de  $2.06 \pm 1.6$ .



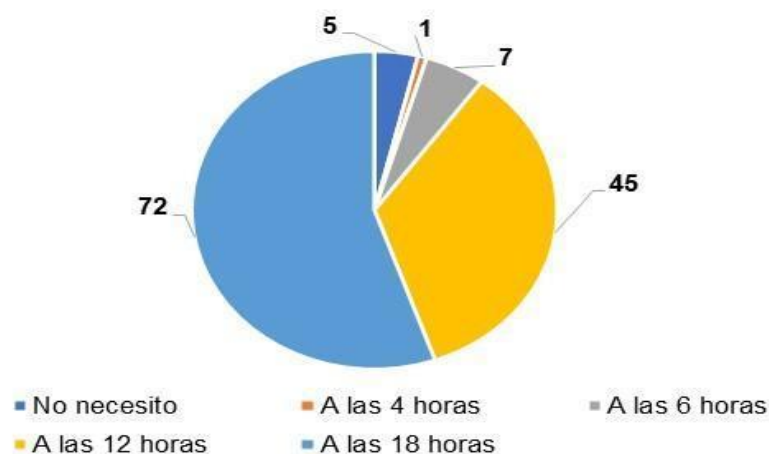
**Tabla 4** Número de dosis de rescate que necesitaron los pacientes durante las diferentes secuencias de tiempo del postoperatorio.

	M ín .	M áx .	Me dia	Desviación estándar	IC 95% Límite inferior	Límite superior
<b>2 horas</b>	0	0	0.0 0	0.00	0.00	0.00
<b>4 horas</b>	0	1	0.0 2	0.12	-0.01	0.04
<b>6 horas</b>	0	2	0.1 1	0.38	0.04	0.17
<b>12 horas</b>	0	2	0.5 9	0.79	0.46	0.73
<b>18 horas</b>	0	4	1.3 4	0.68	1.22	1.50
<b>Dosis totales de rescate</b>	0	8	2.0 6	1.60	1.78	2.34

Fuente: Base de datos pacientes con apendicectomía laparoscópica con bloqueo cuadrado lumbar ecoguiado, 2022-2023.

En la Figura 12 se puede identificar que el 55% (72) de los pacientes necesitaron la primera dosis de rescate a las 18 horas del postoperatorio, mientras que el 35% (45) a las 12 horas. Solamente 7 pacientes necesitaron su primera dosis a las 6 horas y uno a las 4 horas del postoperatorio.

**Figura 14.** Gráfica de tiempo en el que los pacientes necesitaron dosis de analgesia de rescate.



Fuente: Base de datos pacientes con apendicectomía laparoscópica con bloqueo cuadrado lumbar ecoguiado, 2022-2023.

Por otro lado, se midieron las horas que transcurrieron hasta que el paciente inició la movilización, en la Tabla 5 se presenta un resultado favorable en donde la media se encontró en valores de  $5.3 \pm 1.4$  horas, con una mínima de 4 y máxima de 8 horas. En cuanto a los días estancia hospitalaria, la media fue de  $1.9 \pm 0.6$  días, con un mínimo de 1 y máximo de 3 días.

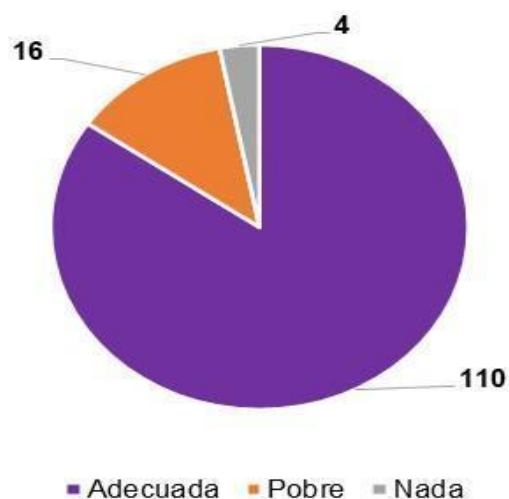
**Tabla 5** Movilización y días estancia hospitalaria de los pacientes del estudio.

	M ín .	M á x.	Me dia	Desviación estándar	IC 95% Límite inferior	Límite superior
<b>Movilización (horas)</b>	4	8	5.3 0	1.40	5.00	5.55
<b>Días estancia hospitalaria</b>	1	3	1.9	0.60	1.76	1.97

Fuente: Base de datos pacientes con apendicectomía laparoscópica con bloqueo cuadrado lumbar ecoguiado, 2022-2023.

En la Figura 13 se muestra la percepción de los pacientes con respecto a la calidad de la analgesia en donde el 85% (110) de ellos percibieron una adecuada calidad, mientras que solo el 3% (4) refirió que no existió calidad en ella.

**Figura 15.** Gráfica de percepción de la calidad de la analgesia por parte de los pacientes.



Fuente: Base de datos pacientes con apendicectomía laparoscópica con bloqueo cuadrado lumbar ecoguiado, 2022-2023

En relación con la hipótesis nula, en la que se menciona que la analgesia postoperatoria con la aplicación de bloqueo de cuadrado lumbar ecoguiado en pacientes sometidos a una apendicectomía laparoscópica no es efectiva, y considerando que, la distribución de los datos no fue normal, se procedió a aplicar la prueba no paramétrica de Friedman, con la finalidad examinar el efecto del bloqueo de cuadrado lumbar en el manejo del dolor post operatorio así como en la necesidad de dosis de analgesia de rescate en cinco secuencias de tiempo, teniendo la siguiente hipótesis nula como base:

Ho:  $M_1=M_2=M_3=M_4=M_5$

Ha:  $M_1 \neq M_2 \neq M_3 \neq M_4 \neq M_5$

En donde los grupos representan los periodos de tiempo 2, 3, 4, 6, 12 y 18 horas. En cuanto a la intensidad de dolor, la prueba de Friedman (ver Tabla 6) mostró que los resultados fueron estadísticamente significativos,  $Fr=472.85$ , valor  $p > 0.05$ ,

**Tabla 6** Comparación de los pares de medias de la intensidad de dolor en las secuencias de tiempo postoperatorio.

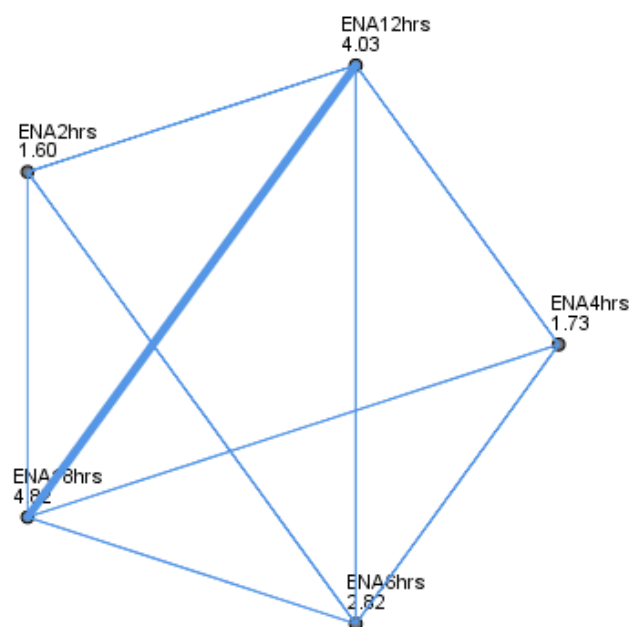
	Test estadístico	Significancia	Significancia ajustada *
ENA 2hrs. vs 4hrs.	-.131	.505	1.000
ENA 2hrs. vs 6hrs.	-1.223	.000	.000
ENA 2hrs. vs 12hrs.	-2.431	.000	.000
ENA 2hrs. vs 18hrs.	-3.215	.000	.000
ENA 4hrs. vs 6hrs.	-1.092	.000	.000
ENA 4hrs. vs 12hrs.	-2.300	.000	.000
ENA 4hrs. vs 18hrs.	-3.085	.000	.000
ENA 6hrs. vs 12hrs.	-1.208	.000	.000
ENA 6hrs. vs 18hrs.	-1.992	.000	.000
ENA 12hrs. vs 18hrs.	-.785	.000	.001

\*Significancia ajustada con corrección de Bonferroni

Fuente: Base de datos pacientes con apendicectomía laparoscópica con bloqueo cuadrado lumbar ecoguiado, 2022-2023.

En base a los resultados anteriores se puede afirmar que existen diferencias entre el resultado de intensidad de dolor en cada secuencia de tiempo, al analizar la prueba post-hoc se observó que todos los pares difieren en la media de dolor excepto la escala numérica análoga de las 2 y 4 horas (ver Figura 14). En este caso se rechaza la hipótesis nula y se acepta que las medias de dolor fueron diferentes en los cinco periodos de tiempo.

**Figura 16.** Gráfica de comparación de los pares de medias de la intensidad de dolor en las secuencias de tiempo postoperatorio.



Cada nodo representa el número de muestras de éxito

Fuente: Base de datos pacientes con apendicectomía laparoscópica con bloqueo cuadrado lumbar ecoguiado, 2022-2023.

Por otro lado, en la Tabla 7 se presenta la relación con el número de dosis analgesicas de rescate también encontrándose que hay una diferencia estadísticamente significativa,  $F=394.72$ ,  $p<0.05$ , debido a que las medias de las dosis fueron diferentes de acuerdo a las secuencias de tiempo postoperatorio.

**Tabla 7** Comparación de los pares de medias de las dosis de analgesia de rescate en las secuencias de tiempo postoperatorio.

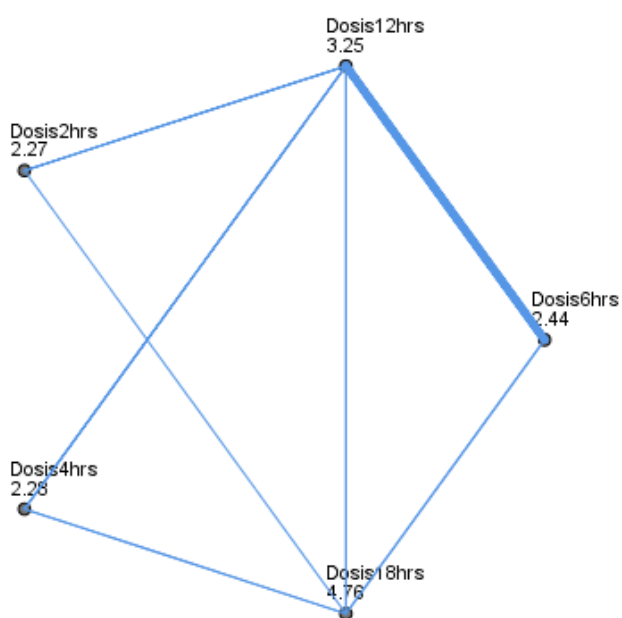
	Test estadístico	Significancia	Significancia ajustada <sup>a</sup>
Dosis 2hrs. vs 4hrs.	-.015	.937	1.000
Dosis 2hrs. vs 6hrs.	-.177	.367	1.000
Dosis 2hrs. vs 12hrs.	-.988	.000	.000
Dosis 2hrs. vs 18hrs.	-2.492	.000	.000
Dosis 4hrs. vs 6hrs.	-.162	.410	1.000
Dosis 4hrs. vs 12hrs.	-.973	.000	.000
Dosis 4hrs. vs 18hrs.	-2.477	.000	.000
Dosis 6hrs. vs 12hrs.	-.812	.000	.000
Dosis 6hrs. vs 18hrs.	-2.315	.000	.000
Dosis 12hrs. vs 18hrs.	-1.504	.000	.000

<sup>a</sup>Significancia ajustada con corrección de Bonferroni

Fuente: Base de datos pacientes con apendicectomía laparoscópica con bloqueo cuadrado lumbar ecoguiado, 2022-2023.

El resultado de la prueba post-hoc permite observar que la mayoría de los pares de medias de dosis de analgesia de rescate fueron diferentes, excepto en los pares de dosis a las 2 y 4 horas; 2 y 6 horas y 4 y 6 horas. La hipótesis nula se acepta que las medias de dosis de analgesia de rescate que recibieron los pacientes fueron diferentes en los cinco periodos de tiempo.

**Figura 17.** Gráfica de comparación de los pares de medias de las dosis de analgesia de rescate en las secuencias de tiempo postoperatorio.



Cada nodo representa el número de muestras de éxito

Fuente: Base de datos pacientes con apendicectomía laparoscópica con bloqueo cuadrado lumbar ecoguiado, 2022-2023.

Al correlacionar las variables principales del estudio, se encontró una relación positiva alta entre la intensidad del dolor a las 18 horas y la dosis de analgesia de rescate  $\rho = 0.885$ , valor  $p < 0.01$ ; el resto de horas en las que se midió el dolor mostraron una correlación positiva moderada con la dosis de analgesia de rescate valor de  $p < 0.01$ . En ambos resultados a mayor intensidad del dolor mayor número de dosis de analgesia.

Para los días de estancia hospitalaria las correlaciones fueron positivas moderadas con la medición del dolor a las 2 y a las 4 horas,  $\rho = 0.488$ , valor  $p < 0.01$  y  $\rho = 0.443$ , valor  $p < 0.01$  respectivamente, mientras que a las 12 y a las 18 horas la correlación fue positiva baja. Se comprueba que a mayor intensidad del dolor aumentan los días de estancia hospitalaria.

Finalmente, las horas en las que el paciente inició su movilización tuvieron una correlación positiva moderada con la intensidad del dolor a las 2 y 4 horas  $\rho = 0.514$ , valor  $p < 0.01$  y  $\rho = 0.459$ , valor  $p < 0.01$  respectivamente (ver Tabla 8) .

**Tabla 8** Correlaciones entre la intensidad del dolor en el postoperatorio y el total de dosis de analgesia de rescate, días estancia hospitalaria y hora en la que inicio la movilización.

	Dosis de analgesia de rescate	Días estancia hospitalaria	Hora de inicio de movilización
ENA* 2 hrs.	0.485**	0.488**	0.514**
ENA 4 hrs.	0.450**	0.443**	0.459**
ENA 6 hrs.	0.380**	0.242**	0.245**
ENA 12 hrs.	0.596**	0.109	0.146***
ENA 18 hrs.	0.885**	0.214**	0.269**

\*Escala Numérica Análoga de dolor

\*\* Correlaciones al nivel de significancia  $p < 0.01$  para Rho de Spearman

\*\*\*Correlaciones al nivel de significancia  $p < 0.05$  para Rho de Spearman

Fuente: Base de datos pacientes con apendicectomía laparoscópica con bloqueo cuadrado lumbar ecoguiado, 2022-2023.



## 5. Discusión:

En la evidencia científica actual, se encuentra un número considerable de investigaciones donde comparan el bloqueo del cuadrado lumbar ecoguiado en sus diferentes tipos con el bloqueo del plano transverso del abdomen en cirugías de pacientes pediátricos, ginecológicos y en cirugías abdominales en donde se analizan variables similares a las de la presente investigación (intensidad del dolor, dosis de analgesia de rescate, días estancia hospitalaria y movilización). A continuación se citan evidencias relacionadas con la evaluación de la efectividad del bloqueo del cuadrado lumbar, específicamente en pacientes con apendicectomía laparoscópica, cirugía con altas tasas de incidencia en urgencias y servicios de cirugía general.

Sertcakacilar, G., & Yildiz, G. O. (2022), estudiaron a 136 pacientes adultos sometidos a apendicectomía laparoscópica, dividiéndolos de acuerdo con el tipo de bloqueo, el del plano transverso del abdomen y el del cuadrado lumbar ecoguiado. Los investigadores realizaron mediciones a la 1, 6, 12, 18 y 24 horas reportando que no se encontraron diferencias estadísticamente significativa  $p > 0.01$  entre los tipos de bloqueo con el dolor, la necesidad de analgesia de rescate y la movilización. La evidencia mostrada difiere de lo que se obtuvo en la presente investigación, si bien, sólo se estudió un grupo de pacientes en su mayoría mostraron diferencia en relación con la escala de dolor, la cual fue leve en las primeras mediciones y a partir de las 12 y 18 horas la media del dolor fue moderada.

En cuanto a las diferencias en las dosis de analgesia de rescate, horas en las que el paciente inició su movilización y los días estancia hospitalaria, se advierte que, a mayor intensidad del dolor, los pacientes tuvieron más dosis de rescate por lo que emplearon más horas en moverse traduciéndose en una mayor estancia hospitalaria.

De acuerdo a lo anterior se puede afirmar que el bloqueo del cuadrado lumbar ecoguiado en el grupo de pacientes ayudó a aumentar el tiempo de analgesia, retrasando así la necesidad de dosis de rescate.

Por su parte, Farghaly et al. llevaron a cabo un estudio en 2022, en un grupo de 50 pacientes que fueron intervenidos con cirugía laparoscópica de abdomen, formando dos grupos para comparar el bloqueo del cuadrado lumbar ecoguiado y el del plano transversal del abdomen. Al igual que en esta investigación, no encontraron cambios significativos relacionados a variables como la edad, sexo o índice de masa corporal. Los resultados obtenidos en los pacientes con el bloqueo del cuadrado lumbar mostraron que la dosis de rescate fue administrada en promedio a las 17 horas del postoperatorio, así como la intensidad del dolor fue más baja que con el otro bloqueo. Dichos hallazgos coinciden con los resultados de este estudio, ya que el 55% (72) de los pacientes necesitaron su primera dosis de analgesia de rescate a las 18 horas y un 35% (45) a las 12 horas. En relación con el dolor en las primeras mediciones dos, cuatro y seis horas fueron muy pocos los pacientes que presentaron dolor leve.

Vaghela, et al (2023) estudiaron a dos grupos de 32 pacientes cada uno sometidos a hernia inguinal y apendicectomía, en donde compararon el bloqueo del cuadrado lumbar ecoguiado con el bloqueo de plano transversal del abdomen. Lo que se puede destacar de esta investigación es que el bloqueo del cuadrado lumbar ecoguiado tuvo una duración de la analgesia mayor a la del grupo que recibió el otro bloqueo, la media fue de  $21 \pm 3.73$  horas, también con el bloqueo del cuadrado lumbar ecoguiado los pacientes requirieron menos analgésico a las 12, 18 y 24 horas. Hallazgos que coinciden a los mostrados en la presente investigación, ya que el 90 % (117) de los pacientes manifestaron dolor moderado a las 18 horas y el 55.4% (72) a las 12 horas. Además, el 55% (72) necesitó su primera dosis de analgesia de rescate a las 18 horas del postoperatorio, mientras que el 35% (45) a las 12

horas. Tal como lo mencionan Dhanjal y Tonder (2023) en su revisión entre el bloqueo del cuadrado lumbar ecoguiado y el bloqueo del plano transverso del abdomen, afirman que el primero produce una distribución amplia del anestésico, por lo que el área de inhibición sensorial es más grande, dato que fundamenta los hallazgos citados anteriormente.

Finalmente, además de lo reportado en la literatura científica actual, es conveniente mencionar que la hipótesis nula de esta investigación en la que el bloqueo del cuadrado lumbar no era efectivo en la analgesia postoperatoria de los pacientes con apendicectomía laparoscópica se rechaza, dado que se encontraron diferencias estadísticamente significativas en las mediciones a las 2,4,6, 12 y 18 horas en cuanto a la intensidad del dolor, dosis de analgesia de rescate, horas de inicio de la movilización y días estancia hospitalaria. Por consiguiente se puede afirmar que el bloqueo del cuadrado lumbar ecoguiado amplía el tiempo de analgesia del paciente, minimiza las horas de movilización y días de estancia hospitalaria retrasando la necesidad de dosis de analgesia de rescate. Se reconoce que la limitación principal de esta investigación es que no se tuvo un grupo para comparar, dado que el diseño fue descriptivo correlacional.

## **6. Conclusiones**

Con base a los objetivos del estudio se concluye que:

El bloqueo del cuadrado lumbar ecoguiado en pacientes con apendicectomía laparoscópica favorece la analgesia postoperatoria, prolongando la percepción del dolor por parte del paciente que aunado a lo anterior, los participantes en estudio señalaron en su mayoría que la calidad percibida de la analgesia fue adecuada.

El bloqueo empleado favoreció el decremento en las dosis analgésicas de rescate, los pacientes necesitaron en promedio solo dos dosis y fue a las 12 o a las 18 horas que requirió la primera dosis. La intensidad del dolor en las diferentes mediciones de tiempo, tiene una relación positiva moderada con los días de estancia hospitalaria y la hora de inicio de la movilización.

El bloqueo del cuadrado lumbar ecoguiado es efectivo en la analgesia postoperatoria de pacientes adultos con apendicectomía laparoscópica.

## IX. Bibliografía

- 1.- Adhikary SD, El-Boghdadly K, Nasrallah Z, Sarwani N, Nixon AM, Chin KJ: A radiologic and anatomic assessment of injectate spread following transmuscular quadratus lumborum block in cadavers. *Anaesthesia* 2017; 72:73–9
- 2.-Appendectomy: A Multicenter International Study. *World J Surg.* 2021 Nov;45(11):3295-3301. doi: 10.1007/s00268-021-05978-9. Epub 2021 Feb 7. PMID: 33554296.
- 3.-Asociación Española de Cirujanos. (2013). Cirugía de la pared abdominal (2. aed.). 32-42.
- 4.-Begin GF. Apendicectomía laparoscópica. EMC. Técnicas quirúrgicas-Aparato digestivo. Elsevier. 2006: 40-505. doi: 10.1016/S1282-9129(06)46240-1.
- 5.-Bhangu A, Søreide K, Di Saverio S, Assarsson JH, Drake FT. Acute appendicitis: modern understanding of pathogenesis, diagnosis, and management. *Lancet.* 2015 Sep 26;386(10000):1278-1287. doi: 10.1016/S0140-6736(15)00275-5. Erratum in: *Lancet.* 2017 Oct 14;390(10104):1736. PMID: 26460662.
- 6.-Børglum J, Moriggl B, Jensen K, Lönnqvist P-A, Christensen AF, Sauter A, Bendtsen TF. Ultrasound-Guided Transmuscular Quadratus Lumborum Blockade. [http://bj.oxfordjournals.org/forum/topic/brjana\\_el%3B9919](http://bj.oxfordjournals.org/forum/topic/brjana_el%3B9919) (accessed 01/03/2016)
- 7.-Carline L, McLeod GA, Lamb C: A cadaver study comparing spread of dye and nerve involvement after three different quadratus lumborum blocks. *Br J Anaesth* 2016; 117:387–94.

8.-Chen J, Song D, Zheng G, Luo Y. Systematic review and meta-analysis of the effect of nerve block under ultrasound in ilioinguinal/iliohypogastric in children. *Transl Pediatr.* 2022 Oct;11(10):1604-1614. doi: 10.21037/tp-22-308. PMID: 36345442; PMCID: PMC9636452.

9.-Chin KJ, McDonnell JG, Carvalho B, et al. Elementos esenciales de nuestra comprensión actual: bloqueos de la pared abdominal. *Reg Anesth Pain Med* 2017;42(2):133e83.

10.-Coughlin SM, Karanicolas PJ, Emmerton-Coughlin HM, Kanbur B, Kanbur S, Colquhoun PH. ¿Mejor tarde que nunca? Impacto del momento de la analgesia local sobre el dolor posoperatorio en la cirugía laparoscópica: una revisión sistemática y un metanálisis. *Surg Endosc* 2010;24:3167–3176.

11.-El Moheb M, Han K, Breen K, El Hechi M, Jia Z, Mokhtari A, Kongkaewpaisan N, Kongwibulwut M, Rodriguez G, Ortega C, Qin H, Yang J, Gao R, Wang Z, Gao Z, Prichayudh S, van der Wilden GM, Santin S, Ribeiro MAF Jr, Noppakunsomboon N, Sakran JV, Joseph B, Alami R, Kaafarani HMA. General Versus Neuraxial Anesthesia for El-Boghdadly K, Elsharkawy H, Short A, Chin KJ: Quadratus lumborum block nomenclature and anatomical considerations. *Reg Anesth Pain Med* 2016; 41:548–9.

12.- El-Boghdadly, K., Wolmarans, M., Stengel, A. D., Albrecht, E., Chin, K. J., Elsharkawy, H., Kopp, S., Mariano, E. R., Xu, J. L., Adhikary, S., Altıparmak, B., Barrington, M. J., Bloc, S., Blanco, R., Boretsky, K., Børglum, J., Breebaart, M., Burckett-St Laurent, D., Capdevila, X., Carvalho, B., ... Elkassabany, N. M. (2021). Standardizing nomenclature in regional anesthesia: an ASRA-ESRA Delphi consensus study of

abdominal wall, paraspinal, and chest wall blocks. *Regional anesthesia and pain medicine*, 46(7), 571–580. <https://doi.org/10.1136/rapm-2020-102451>

13.-Eslamian L, Jalilli Z, Jamal A, Marsoosi V, Movafegh A. Transversus abdominis plane block reduces posoperative pain intensity and analgesic consumption in elective cesarean delivery under general anestehsia. *J anesth*. 2012.

14.-García Ureña. (2016). Manual de Cirugía de Pared Abdominal Compleja (1. aed.). CTO, 123-134.

15.-Go R, Huang YY, Weyker PD, et al. Bloques troncales para el manejo del dolor perioperatorio: una revisión de la literatura y técnicas en evolución. *Manejo del dolor* 2016;6(5):455e68.

16.-Guller U, Hervey S, Purves H, Muhlbaier LH, Peterson ED, Eubanks S, et al. Apendicectomía lapar oscópica versus abierta: comparación de resultados basada en una gran base de datos administrativa. *Ann Surg* 2004; 239:43-52.

17.-Hadzic A. Tratado de Anestesia Regional y Manejo del Dolor Agudo. New York Sch Reg Anesth. 2010;1(1):1189.

18.-Hebbard P, Fujiwara Y, Shibata Y, et al. Bloqueo del plano del transverso del abdomen (TAP) guiado por ecografía. *Anaesth Cuidados Intensivos* 2007;35(4):616e7.

19.-Hong S, Kim H, Park J. Efectividad analgésica del bloqueo de la vaina del recto durante la gastrectomía abierta. *Medicina (Baltim)* 2019; 98(15):e15159.

- 20.-Ingraham AM, Cohen ME, Bilimoria KY, et al. Comparación de resultados después de apendicectomía laparoscópica versus abierta para apendicitis aguda en 222 hospitales ACS NSQIP. *Cirugía* 2010; 148: 625-35.
- 21.-Ishio J, Komasaawa N, Kido H, Minami T: Evaluation of ultrasound-guided posterior quadratus lumborum block for postoperative analgesia after laparoscopic gynecologic surgery. *J Clin Anesth* 2017; 41:1–4.
- 22.-Kiil BJ, Rozen WM, Pan WR, Grinsell D, Ashton MW, Corlett RJ, Taylor GI: The lumbar artery perforators: A cadaveric and clinical anatomical study. *Plast Reconstr Surg* 2009; 123:1229–38.
- 23.-Klaassen Z, Marshall E, Tubbs RS, Louis RG Jr, Wartmann CT, Loukas M: Anatomy of the ilioinguinal and iliohypogastric nerves with observations of their spinal nerve contributions. *Clin Anat* 2011; 24:454–61.
- 24.-Koche y Jiménez jc. (2009). Anatomía quirúrgica de las paredes anterolaterales del abdomen. de *Cirugía digestiva*, 1-28.
- 25.-Krohg A, Ullensvang K, Rosseland LA, Langesæter E, Sauter AR: The analgesic effect of ultrasound-guided quadratus lumborum block after cesarean delivery: A randomized clinical trial. *Anesth Analg* 2018; 126:559–65.
- 26.-Kubik S: Atlas Fotográfico en color de Anatomía Humana. Tórax. Editorial Labor SA. Barcelona 1994
- 27.-Lin KB, Chan CL, Yang NP, Lai RK, Liu YH, Zhu SZ, et al. Epidemiology of appendicitis and appendectomy for the low-income population in Taiwan, 2003-2011. *BMC Gastroenterol.* 2015; 15: 18.



- 28.-López-Valverde A, De Vicente J, Cutando A. The surgeons Halsted and Hall, cocaine and the discovery of dental anaesthesia by nerve blocking. *Br Dent J*. 2011;211(10):485-487. doi:10.1038/sj.bdj.2011.961.
- 29.-Marhofer P, Chan VW. Ultrasound-guided regional anesthesia: current concepts and future trends. *Anesthesia & Analgesia* 2007; 104: 1265–9.
- 30.-Minutolo V, Licciardello A, Di Stefano B, Arena M, Arena G, Antonacci V. Resultados y análisis de costos de laparoscopia versus apendicectomía abierta para el tratamiento de la apendicitis aguda: experiencia de 4 años en un hospital de distrito. *BMC Surg* 2014;14:14.
- 31.-Moris D, Paulson EK, Pappas TN. Diagnosis and Management of Acute Appendicitis in Adults: A Review. *JAMA*. 2021 Dec 14;326(22):2299-2311. doi: 10.1001/jama.2021.20502. PMID: 34905026.
- 32.-Morouchi T, Iwasaki S, Yamakage M. Quadratus Lumborum Block. Analgesic Effects and Serological Ropivacine Concentrations after laparoscopic surgery. *Reg Anesth Pain Med*. 2016. Mar- Apr, 41:146-50.
- 33.-Mucchi, Pellegrini, Favero: Abdomen agudo: Diagnóstico clínico y radiológico. ELICIEN, Barcelona, 1975.
- 34.-Muñoz M. Anestesia regional con ecografía. *ERGON*. 2007;1(1):123.
- 35.-Ndiaye A, Diop M, Ndiaye JM, Ndiaye A, Mané L, Nazarian S, Dia A: Emergence and distribution of the ilioinguinal nerve in the inguinal region: Applications to the ilioinguinal anaesthetic block (about 100 dissections). *Surg Radiol Anat* 2010; 32:55–62.

- 36.-Nicholson A, Lowe MC, Parker J, Lewis SR, Alderson P, Smith AF (2014) Revisión sistemática y metanálisis de programas de recuperación mejorada en pacientes quirúrgicos. Br J Surg 101:172–188 3. Semm K (1983) Apendicectomía endoscópica. Endoscopia 15:59–64 4. Sauerland S, Jaschinski T, Neugebauer EA (2010) Cirugía laparoscópica versus cirugía abierta por sospecha de apendicitis. Base de datos Cochrane Syst Rev. doi:10.1002/14651858.CD001546.pub3 5. Hamill JK, Liley A, Hill AG (2015)
- 37.-Ökmen K, Metin Ökmen B, Topal S. Ultrasound-guided posterior quadratus lumborum block for postoperative pain after laparoscopic cholecystectomy: A randomized controlled double blind study. J Clin Anesth. 2018 Sep;49:112-117. doi: 10.1016/j.jclinane.2018.06.027. Epub 2018 Jun 18. PMID: 29929169.
- 38.-Oti C, Mahendran M, Sabir N. Anaesthesia for laparoscopic surgery. Br J Hosp Med (Lond). 2016 Jan;77(1):24-8. doi: 10.12968/hmed.2016.77.1.24. PMID: 26903452.
- 39.-Patel NG, Ratanshi I, Buchel EW. The Best of Abdominal Wall Reconstruction. Plast Reconstr Surg. 2018 Jan;141(1):113e-136e. doi: 10.1097/PRS.0000000000003976. PMID: 29280882.
- 40.-Rozen WM, Tran TMN, Ashton MW, et al. Refining the course of the thoracolumbar nerves: a new understanding of the innervation of the anterior abdominal wall. Clinical Anatomy 2008; 21: 325–33.
- 41.-Saito T, Den S, Tanuma K, Tanuma Y, Carney E, Carlsson C: Anatomical bases for paravertebral anesthetic block: Fluid communication between the thoracic and lumbar paravertebral regions. Surg Radiol Anat 1999; 21:359–63.

- 42.-Salinas F V., Hanson NA. Evidence-Based Medicine for Ultrasound-Guided Regional Anesthesia. *Anesthesiol Clin*. 2014;32(4):771-787. doi:10.1016/j.anclin.2014.08.001
- 43.-Sanisidro Torre R. Papel de la sensibilización central en la cronificación del dolor postquirúrgico. *Rev Hispanoam HERNIA* [Internet]. 16 de abril de 2018 [citado 6 de junio de 2020]; Disponible en: <http://hernia.grupoaran.com/index.php/hispaher/article/view/125>
- 44.-Schuenke MD,Vleeming A, Van Hoof T, Willard FH: A description of the lumbar interfascial triangle and its relation with the lateral raphe: Anatomical constituents of load transfer through the lateral margin of the thoracolumbar fascia. *J Anat* 2012; 221:568–76.
- 45.-Sertcakacilar G, Yildiz GO. Analgesic efficacy of ultrasound-guided transversus abdominis plane block and lateral approach quadratus lumborum block after laparoscopic appendectomy: A randomized controlled trial. *Ann Med Surg (Lond)*. 2022 Jun 14;79:104002. doi: 10.1016/j.amsu.2022.104002. PMID: 35860161; PMCID: PMC9289327.
- 46.-Sotelo-Anaya E, Sánchez-Muñoz MP, Ploneda-Valencia CF, de la Cerda-Trujillo LF, Varela-Muñoz O, Gutiérrez-Chávez C, et al. Acute appendicitis in an overweight and obese Mexican population: A retrospective cohort study. *Int J Surg*. 2016; 32: 6-9.
- 47.-Terkawi AS, Karakitsos D, Elbarbary M, Blaivas M, Durieux ME. Ultrasound for the Anesthesiologists: Present and Future. *Sci World J*. 2013;2013:1-15.
- 48.-Turan A, Leung S, Bajracharya GR, Babazade R, Barnes T, Schacham YN, et al. Acute Postoperative Pain Is Associated With Myocardial Injury After Noncardiac Surgery.

Anesth Analg [Internet]. septiembre de 2020 [citado 11 de septiembre de 2020];131(3):822-9. Disponible en: <https://journals.lww.com/10.1213/ANE.0000000000005033>

49.-Uppal V, Retter S, Kehoe E, McKeen DM. Quadratus lumborum block for postoperative analgesia: a systematic review and meta-analysis. Can J Anaesth. 2020 Nov;67(11):1557-1575. English. doi: 10.1007/s12630-020-01793-3. Epub 2020 Aug 17. PMID: 32808097.

50.-Willschke H, Bosenberg A, Marhofer P, et al. Bloqueo de la vaina del recto guiado por ultrasonografía en anestesia pediátrica da nuevo enfoque para una vieja técnica. Br J Anaesth 2006;97(2):244e9.