

UNIVERSIDAD AUTÓNOMA DE QUERÉTARO

ESCUELA DE ENFERMERIA

Enfermería General
UNIVERSIDAD AUTÓNOMA DE QUERÉTARO


" ANATOMIA Y FISILOGIA DEL APARATO
REPRODUCTOR MASCULINO Y FEMENINO "

TESIS
QUE PARA OBTENER EL TITULO DE
ENFERMERA GENERAL

PRESENTAN:
ARACELI MANDUJANO RANGEL
BEATRIZ TREJO CAMACHO

QUERETARO. QRO., 1983.

1. 2. 3. 4. 5. 6. 7. 8. 9. 10. 11. 12. 13. 14. 15. 16. 17. 18. 19. 20. 21. 22. 23. 24. 25. 26. 27. 28. 29. 30. 31. 32. 33. 34. 35. 36. 37. 38. 39. 40. 41. 42. 43. 44. 45. 46. 47. 48. 49. 50. 51. 52. 53. 54. 55. 56. 57. 58. 59. 60. 61. 62. 63. 64. 65. 66. 67. 68. 69. 70. 71. 72. 73. 74. 75. 76. 77. 78. 79. 80. 81. 82. 83. 84. 85. 86. 87. 88. 89. 90. 91. 92. 93. 94. 95. 96. 97. 98. 99. 100.



UNIVERSIDAD AUTÓNOMA DE QUERÉTARO

ESCUELA DE ENFERMERIA

Enfermería General
FACULTAD DE CIENCIAS DE LA SALUD

" ANATOMIA Y FISILOGIA DEL APARATO
REPRODUCTOR MASCULINO Y FEMENINO "

TESIS
QUE PARA OBTENER EL TITULO DE
ENFERMERA GENERAL

PRESENTAN:

ARACELI MANDUJANO RANGEL
BEATRIZ TREJO CAMACHO

QUERÉTARO. QRO.,

1983.

DEDICATORIAS .

A LAS PERSONAS QUE NO SÓLO NOS DIERON EL APYO,
SINO AMOR, CARINO, COMPRENSION Y LA VIDA MISMA.

CON MUCHO AMOR PARA USTEDES

NUESTROS PADRES

ARACELI

BEATRIZ

A LA ENFERMERA

EN EL UMBRAL DE UNA INSIGNE, LA ENFERMERA TITULADA CONFIRMA SU DECISION DE CONSAGRARSE POR ENTERO AL SERVICIO DE LA HUMANIDAD DONDEQUIERA QUE SUS SERVICIOS SEAN NECESARIOS, SU UNIFORME ES SIMBOLO DE LA ABNEGACION, LA INTELIGENCIA Y LA CULTURA. SU VALOR Y SU LEALTAD INSPIRAN RESPETO Y CONFIANZA.

A DIOS GRACIAS POR HABERNOS PERMITIDO LLEGAR A --- NUESTRA META Y SEGUIR POR EL CAMINO QUE EL NOS INDICA, DEL BIEN.

I N D I C E :

| | Pág. |
|--|------|
| I. INTRODUCCION | 1 |
| II. JUSTIFICACION | 3 |
| III. OBJETIVO TERMINAL | 4 |
| IV. MARCO TEORICO | 5 |
| 1. CONCEPTO | 5 |
| 2. ORGANOS QUE COMPONEN EL APARATO REPRODUCTOR MASCU-
LINO | 5 |
| TESTICULOS | |
| ESCROTO | |
| PROSTATA | |
| VESICULAS SEMINALES | |
| EPIDIDIMO | |
| CONDUCTO DEFERENTE | |
| CORDON ESPERMATICO | |
| CONDUCTO EYACULADOR | |
| GLANDULAS BULBOURETRALES O DE COWPER | |
| PENE Y URETRA | |
| 3. DESARROLLO DE ORGANOS Y APARATOS EN LA ADOLESCENCIA.
CARACTERES ANATOMICOS Y FISIOLÓGICOS..... | 20 |
| GENERALIDADES SOBRE LA PUBERTAD NORMAL | 21 |
| 4. FUNCIONAMIENTO DEL APARATO REPRODUCTOR MASCULINO. . | 25 |
| ESPERMATOGÉNESIS | 25 |
| 5. ALTERACIONES DEL APARATO REPRODUCTOR MASCULINO | 31 |
| RECEN NACIDO | |
| EDAD ESCOLAR | |
| EDAD ADULTA | |
| ENFERMEDADES VENEREAS | |
| 6. ORGANOS QUE COMPONEN EL APARATO REPRODUCTOR FEMENINO. 36 | |
| MONTE DE VENUS | |
| VULVA | |
| LABIOS MENORES | |
| LABIOS MAYORES | |

CLITORIS
 VESTIBULO
 GLANDULAS DE BARTHOLIN
 MEATO URINARIO
 ORIFICIO VAGINAL
 PERINEO
 VAGINA
 UTERO
 TROMPAS DE FALOPIO
 OVARIOS
 GLANDULAS MAMARIAS

7. DESARROLLO DE ORGANOS Y APARATOS FEMENINOS EN LA ADOLESCENCIA..... 49

8. FUNCIONAMIENTO DEL APARATO REPRODUCTOR FEMENINO..... 51
 OVOGENESIS
 OVULACION

9. ALTERACIONES DEL APARATO REPRODUCTOR FEMENINO 58
 RECIEN NACIDO
 EDAD ESCOLAR
 EDAD ADULTA

V. HISTORIA NATURAL DE LA ENFERMEDAD Y NIVELES DE LEAVELL AND CLARCK EN ALTERACIONES DEL APARATO REPRODUCTOR MASCULINO Y FEMENINO 60

VI. EDUCACION SEXUAL A ADOLESCENTES ANTE CAMBIOS DEL APARATO REPRODUCTOR MASCULINO Y FEMENINO 62
 1. PLAN DE CHARLA 67

VII. CONCLUSIONES Y SUGERENCIAS 72

VIII. GLOSARIO DE TERMINOS 73

IX. REFERENCIAS BIBLIOGRAFICAS 79

I. INTRODUCCION

Sin lugar a dudas que el estudio sistemático de los órganos sexuales - masculino y femenino, así como su evolución, constituye una motivación especial en la preparación profesional de los individuos relacionados con la medicina y de la población en general a manera de información.

La evolución de los órganos sexuales masculinos y femeninos sufren modificaciones anatómicas y fisiológicas desde la etapa intrauterina, -- hasta llegar a constituirse completamente al final de la gestación y -- continúan posteriormente después del nacimiento hasta la adolescencia, en donde logran adquirir plenamente sus capacidades al máximo para poder realizar su función básica y natural que es la conservación de la especie con la reproducción de nuevos individuos.

El conocimiento de la Anatomía y Fisiología de los órganos sexuales -- constituye el punto de partida para entender el objetivo de su existencia y los cambios que van sufriendo desde la niñez hasta la etapa terminal de la vida, así como el riesgo potencial de alteraciones que pudieran sufrir.

Se expresarán conceptos relacionados de manera conjunta con la estructura y funcionamiento de cada órgano sexual tanto su importancia en el momento oportuno, tales como: espermatogénesis, ovogénesis, ovulación, menstruación, eyacular, etc., así como las alteraciones que se pudieran presentar en un momento dado; avocando la mayor importancia a las alteraciones más frecuentes dentro del contexto general.

Dentro de lo que se refiere al proceso salud enfermedad, se contemplarán los aspectos relacionados en forma general a la prevención, diagnóstico oportuno y medidas de tratamiento temprano a las alteraciones más frecuentes.

En cuanto a la educación sexual para adolescentes básicamente la infor

mación queda implícita en la Anatomía y Fisiología de los Órganos - - sexuales, sin profundizar mucho en este aspecto, ya que nos desviaríamos del objetivo básico del tema, así como también se analizarán las - modificaciones estructuro-funcionales que el momento Biológico implica.

II. JUSTIFICACION

La elaboración del presente trabajo de titulación, cuyo tema seleccionado ha sido: DESCRIPCIÓN ANALÍTICA DE LOS ÓRGANOS SEXUALES MASCULINOS Y FEMENINOS Y SU EVOLUCIÓN. Se ha hecho con el fin de proporcionar un marco generalizado de tipo informativo, en el cual pueda ser abordado tanto para el personal médico y de cualquier índole no profesional, así como para el personal de enfermería a quien hemos encaminado nuestros esfuerzos, para proveer un documento informativo de fácil comprensión y cuya validez en conocimiento pueda lograr despejar dudas en lo que se refiere al tema mencionado y como referencia que sirva de punto de partida para consultas posteriores.

Consideramos que a través de nuestra preparación profesional tuvimos que revisar este tema dentro de nuestra formación académica, sin embargo estando fuera del aula se nos ha hecho importante en gran medida, ya que durante nuestra evolución de la niñez a la adolescencia recibimos información al respecto un tanto cuanto deformada tanto en nuestra educación familiar así como en nuestra relación con otras personas tanto de nuestro momento biológico como adultas; que nos proveen información sexual pero sin bases científicas, sino únicamente basadas en experiencias personales.

Quién sino el personal de enfermería que somos las más llegadas al respecto junto con el personal médico, necesitamos conocer todos estos aspectos para orientar de una manera objetiva a quien solicite esta información y como acervo personal de conocimientos, ya que a través de la evolución natural se derivan cambios importantes como: ovulación, fecundación, el embarazo, menstruación, hasta los cambios degenerativos regresivo de involución estacionaria como el climaterio y la menopausia.

III. OBJETIVO TERMINAL

Que al término del presente trabajo de titulación logremos alcanzar mayores conocimientos sobre el tema elegido para poder transmitir nuestras experiencias y realizarnos profesionalmente.

Es una de las metas más importantes en nuestra vida.

IV. MARCO TEORICO

1.- CONCEPTO:

El aparato reproductor consiste en los órganos cuya función es producir un nuevo individuo, esto es, efectuar la reproducción.

Algunos órganos de la reproducción elaboran hormonas; las distintas formas de vida se producen de diferentes maneras, pero todos los organismos vivientes, por sencillos o complejos que sean, tienen la facultad del milagro de reproducirse.

La reproducción de las células, claro está, debe ocurrir para que pueda reproducirse un organismo multicelular.

La perpetuación de la especie está a cargo del sistema reproductor. Evidentemente las estructuras anatómicas son muy diferentes en el hombre y en la mujer. Resulta sorprendente cómo muchas estructuras derivan de tejidos embrionarios análogos, pero se desarrollan al madurar, en formas funcionalmente diferentes.

2.- ORGANOS QUE COMPONEN EL APARATO REPRODUCTOR MASCULINO.

- Testículos
- Escroto
- Próstata
- Vesículas seminales
- Epidídimo
- Conductos deferentes
- Cordón espermático
- Conductos eyaculadores
- Glándulas bulbouretrales o Cowper
- Pene y uretra

Sistema Reproductor masculino

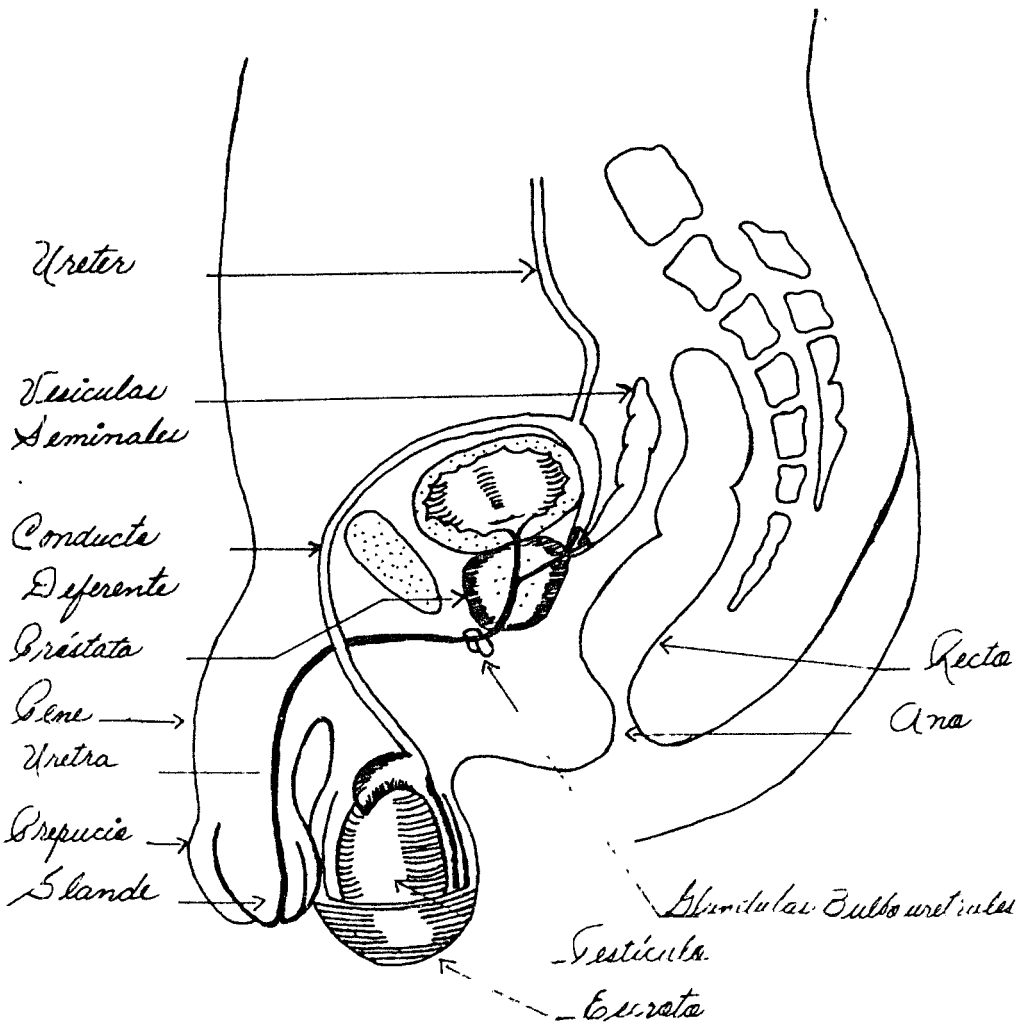


Fig. 1

- TESTICULOS -

Aspecto Macroscópico

Anatomía:

El testículo de tamaño medio mide aproximadamente 4x3x2.5 cm., tiene una gruesa cubierta, llamada túnica albugínea del testículo que se invagina posteriormente un poco dentro del cuerpo del testículo para formar el cuerpo de Highmore (mediastinum testis). Este mediastino fibroso envía tabiques hacia dentro separando al testículo en unos 250 a -- 400 lóbulos. Dentro de cada lobulillo se encuentra de uno a cuatro -- túbulo ondulados fuertemente empagmetados, los túbulo seminíferos.

Dichos túbulo contienen células espermáticas en diferentes etapas de desarrollo, dispuestas en varias capas. Las células adyacentes a la membrana basal con espermatogonias redondeadas y de tamaño medio. Las células de la siguiente capa en dirección a la luz del túbulo son los espermatoцитos primarios, que se derivan de las espermatogonias.

Estas son la células espermáticas más grandes y sufren división celular de reducción (meiosis) para transformarse en espermatoцитos secundarios, con número haploide de cromosomas. En contacto con la luz del túbulo, se encuentran las espermáticas, células hijas de espermatoцитos secundarios. Cada espermátide se transforma en un espermatozoide. Células sustentaculares o de Sertoli, están distribuidas entre las diversas células germinales y nutren a los espermatozoides, que tiene -- poco citoplasma.

Entre los túbulo seminíferos se encuentran grupos de células epiteloides denominadas intersticiales, que secretan testosterona.

Los túbulo seminíferos son drenados por tubos rectos cortos, los conductos rectos, hacia una malla de túbulo anastomosados conocidos como rete testis o red de Haller y localizados en el borde posterosuperior --

del testículo.

Los testículos se hallan situados en la bolsa testicular o escroto, -- generalmente el izquierdo a un nivel más bajo que el derecho. El derecho es más bajo que el izquierdo en casos de situs inversus totalis, y también suelen ser más bajos que el izquierdo en los zurdos. En el adulto cada testículo pesa unos 25 grs., en la mayoría de los casos -- el derecho pesa más que el izquierdo. Los testículos pesan ordinariamente mucho menos en el anciano.

En cada testículo se distinguen 2 extremos o polos, superior e inferior, cara interna y externa y bordes anterior y posterior. Ambas caras son algo aplanadas. El borde posterior se halla cubierto por el epidídimo -- y por la parte inferior del cordón espermático.

El parénquima testicular se aloja en los lobulillos y está compuesto -- de conductillos seminíferos apelotonados como hebras sinuosos, delicadas, menos tortuosas en su trayecto dorsal; se considera que en cada testículo existen más de 800 conductillos. Al aproximarse el mediastino se unen formando 20 a 30 conductillos seminíferos rectos. Estos se dirigen a la rete testis, red de conductos que atraviesan el mediastino.

De esta red se forman de 15 a 20 conductos, los conos eferentes, que -- penetran en la cabeza del epidídimo.

Las células intersticiales se hallan situadas en el tejido laxo de debajo de la albugínea, en los tabiques y en la estroma que rodea los -- conductillos seminíferos. Secretan la hormona sexual masculina u hormona andrógena.

Circulación sanguínea: La irrigación de los testículos se halla estrechamente asociada a la de los riñones, debido al origen embrionario -- común de los dos órganos.

Arterial: Las arterias de los testículos (espermáticas internas) se -- originan en la aorta, inmediatamente por debajo de las arterias renales, y recorren los cordones espermáticos hasta los testículos, en donde se anastomosan con las arterias deferenciales que provienen de ramas de la arteria hipogástrica.

Venosa: La sangre del testículo regresa por el plexo pampiniforme del cordón espermático. A nivel del anillo inguinal interno, el plexo pampiniforme da origen a la vena espermática.

La vena espermática derecha penetra a la vena cava inmediatamente por de debajo de la vena renal derecha; la vena espermática izquierda va a -- desembocar a la vena renal izquierda.

Linfáticos: Los vasos linfáticos del testículo pasan a los ganglios -- linfáticos lumbares, que a su vez hacen conexión con los ganglios me-- diastinales.

Funciones: Los testículos tienen dos funciones principales a saber:

- 1.- *Espermatogénesis:* esto es la producción de espermatozoos, los ga-- mentos o células reproductoras masculinas. Los espermatozoos se - producen en los tubos seminales o seminíferos.
- 2.- *Secreción de homonas, principalmente testosterona (hormona andróge na o virilizante) por las células intersticiales de Ley dig.* La testosterona tiene las siguientes funciones generales:
 - a) Estimulan la "masculinidad", esto es, el desarrollo y la conserva ción de los caracteres sexuales secundarios del varón de los ór- ganos accesorios de la índole de la próstata, vesículas seminales, - y así sucesivamente, y de la conducta sexual del varón adulto.
 - b) Ayuda a regular el metabolismo y a veces se llama "hormona ana- bólica", porque estimula de manera intensa la anabolia proteínica.

Por virtud de ello, la testosterona favorece el crecimiento de -- los músculos esqueléticos (de lo cual depende el mayor desarrollo muscular y la mayor fuerza del varón) y estimula el crecimiento de los huesos. Sin embargo, la testosterona también facilita la consolidación de las epífisis, de manera que la concentración sanguínea alta de esta hormona sexual tiende a limitar el crecimiento longitudinal del esqueleto.

c) Participa en el metabolismo de líquidos y electrolitos, por -- cuanto tiene efecto estimulante de cierta magnitud en la absorción de sodio, y, por lo tanto, en los tubos renales; también estimula la excreción tubular renal del potasio.

d) Inhibe la secreción hipofisiaria de gonadotropinas, FSH y hormona estimulante de las células intersticiales (ICSH); en la mujer se llama LH u hormona luteinizante.

El lóbulo anterior de la hipófisis o adenohipófisis regula a los -- testículos por virtud de sus hormonas gonadotrópicas, específicamente la hormona estimulante de los folículos (FSH) y la estimulante de las células intersticiales que acabamos de mencionar. La hormona estimulante de los folículos estimula los tubos seminales para producir espermatozoos más rápidamente. La hormona estimulante de las células intersticiales, como su nombre lo indica, estimula las células intersticiales, que aumentan la secreción de la testosterona. En breve la concentración sanguínea de testosterona alcanza nivel alto, el cual inhibe la secreción adenohipofisiaria de hormona estimulante de los folículos y hormona estimulante de las células intersticiales. De esta manera, hay un mecanismo de retroalimentación entre el lóbulo anterior de la hipófisis y los testículos. La concentración sanguínea alta de gonadotropina estimula secreción de testosterona: La concentración sanguínea alta de la testosterona inhibe (tiene efecto negativo) sobre la secreción de gonadotropinas.

- ESCROTO -

BIBLIOTECA CENTRAL

Aspecto Macroscópico:

Es un saco cubierto de piel que cuelga de la región perineal. Por debajo de la piel arrugada del escroto está el músculo dartos. Por debajo de éste están las 3 capas aponeuróticas derivadas de la pared abdominal cuando ocurre el descenso de los testículos. Por debajo de ellas se encuentra la hoja parietal de la túnica vaginal.

El escroto se halla dividido en dos sacos por un tabique de tejido conjuntivo; en cada compartimiento hay un testículo, epidídimo y la porción inferior del cordón espermático. El escroto no solo sostiene al testículo, sino que por medio de la relajación o contracción de su capa muscular ayuda a regular su temperatura ambiental.

Histología: Bajo la piel del escroto se halla el músculo dartos, que es liso. La capa más profunda está formada por tejido conjuntivo.

Circulación sanguínea:

Arterial: las arterias del escroto provienen del femoral, de la puden- da interna y de la epigástrica.

Venosa: Las venas corren al parejo de las arterias.

Linfáticos: Los linfáticos desaguan a los ganglios linfáticos inguinales y subinguinales superficiales.

- PROSTATA -Aspecto Macroscópico:

La próstata es un órgano glandular y fibromuscular situado inmediatamente por debajo de la vejiga. La glándula prostática normal pesa alre

dedor de 20 grs. y contiene en su espesor a la uretra posterior, que mide aproximadamente 2.5 cms. de longitud.

El volumen de la próstata es variable: los mayores diámetros del órgano normal son aproximadamente los siguientes: transverso 4 cm., vertical 3 cms., anteroposterior 2 cms.

Está sostenida por delante; por los ligamentos puboprostáticos, y por debajo, por el diafragma urogenital. La próstata está atravesada por detrás por los conductos eyaculadores que se dirigen oblicuamente para abrirse en el verumontanum en el piso de la uretra prostática inmediatamente proximal al esfínter urinario estriado externo.

Según la clasificación de Lawsley, la próstata consiste en 5 lóbulos: anterior, posterior, lateral derecho, lateral izquierdo y mediano.

El segmento de uretra que atraviesa la próstata es la uretra prostática.

Relaciones: La próstata queda por detrás de la sínfisis del pubis. En estrecho contacto con su cara posterosuperior se encuentran los conductos deferentes y las vesículas seminales. Por detrás se halla separada del recto por las 2 hojas de la aponeurosis de Denonvilliers, que constituye los remanentes de la serosa del fondo de saco de Douglas que en un principio se extendían hasta el diafragma urogenital.

Histología: La próstata tiene una delgada cápsula fibrosa debajo de la cual están orientadas fibras musculares lisas circulares y tejido del colágeno que rodea a la uretra (esfínter involuntario). En lo profundo de esta capa yace el estroma prostático constituido por los tejidos -- conjuntivo y elástico y por fibras musculares lisas. En él están incluidas las glándulas epiteliales, estas glándulas se abren a conductos excretorios de mayor tamaño (25 aproximadamente) los que a su vez desembocan en el piso de la uretra prostática principalmente, entre el

verumontanum y el cuello vesical. La secreción de estas glándulas proporcionan al semen el olor característico, y junto con la secreción -- de las vesículas seminales constituye la mayor parte del líquido seminal.

Inmediatamente por debajo del epitelio de transición de la uretra prostática quedan las glándulas periuretrales.

Circulación sanguínea:

Arterial: La próstata recibe su irrigación de las arterias vesical inferior, pudenda interna y hemorroidal media.

Venosa: Las venas de la próstata desembocan en el plexo periprostático, el cual tiene conexiones con la vena dorsal profunda del pene y las -- venas hipogástricas.

Inervación: La próstata recibe una rica inervación de los plexos simpático y parasimpático.

Linfáticos: Los linfáticos de la próstata drenan en los ganglios hipogástricos, sacros, vesicales e iliacos externos.

La próstata tiene por función secretar un líquido viscoso y alcalino, - que contiene muchas sustancias, incluyendo, proteínas, calcio, ácido cítrico y colesterol y numerosas enzimas y ácidos. El líquido prostático que ayuda a mantener la movilidad de los espermatozoides. Se acepta en general que la vitalidad de los espermatozoides es reforzada por el líquido prostático y éste por su reacción alcalina, neutraliza el medio - ácido de la uretra y de la vagina femenina que es inadecuado para los - espermatozoides.

- VESICULAS SEMINALES -

Las vesículas seminales son dos formaciones sacciformes que producen --

gran parte del líquido seminal.

Cada vesícula mide unos 5 cms. de longitud, pero puede ser mucho más corta. El extremo abultado se halla dirigido hacia afuera, arriba y -- atrás.

Su extremo delgado se aproxima al de la vesícula contralateral. Cuando la vejiga urinaria se distiende, las vesículas seminales se disponen -- más verticales, y cuando la vejiga se vacía, se colocan en posición -- horizontal.

Las vesículas seminales se hallan formadas por una densa lámina com- -- puesta de músculo liso y tejido fibroso y se aplican a la cara poste- -- rior de la vejiga urinaria. Sus zonas superiores, separadas del recto por el fondo del saco rectovesical, están cubiertas por el peritoneo. Las zonas inferiores están separadas del recto por el tabique rectove- -- sical. Las porciones terminales de los uréteres y las ampollas de los conductos deferentes se hallan por dentro de las vesículas y los ple- -- xos venoso prostático y vesical, por fuera.

Cada vesícula seminal se compone de un tubo arrollado, con varios di- -- vertículos, cuyos extremos terminan en fondo de saco ciego. Su extre- -- mo inferior disminuye de calibre y se rectifica para formar un conduc- -- to. Se une al correspondiente conducto deferente y de esta unión re- -- sulta el conducto eyaculador.

Las vesículas seminales pueden ser palpadas desde el recto, cuando la -- vejiga urinaria se halla distendida. Las vesículas seminales llenas -- son muy sensibles a la presión. Cada una tiene la capacidad de 1.5 a 3 -- cm^3 de líquido.

Función: Las vesículas seminales secretan la porción líquida viscosa -- del semen; posee nutrimentos que sostiene el metabolismo de los esper- -- matozoides. En la actualidad, está comprobado que las vesículas semina-

Les no almacenan espermatozoides.

- EPIDIDIMO -

Es un tubo tortuoso de 6 cms. de longitud, rodeado de una cubierta fibrosa.

Se puede dividir en cabeza cuerpo y cola, que sirve de reservorio y cámara de maduración de los espermatozoides. Aquí permanece el esperma para madurar hasta por 6 semanas, tiempo durante el cual, son nutridos por su epitelio aquellos espermatozoides menos aptos para sobrevivir y resistir el largo camino que les espera, se amontonan en el centro del túbulo, donde se reabsorben.

Está revestido por células cilíndricas pseudoestratificadas. Las paredes contienen músculo liso que durante la eyaculación impulsa a los espermatozoides hacia la uretra.

Está situado a lo largo del polo superior y el lado del testículo.

El epidídimo se hace menos tortuoso y su pared se engruesa considerablemente en dirección a la cola, donde se transforma en conducto deferente.

Funciones:

- 1.- Es uno de los conductos por los cuales los espermatozoides pasan -- del testículo al exterior.
- 2.- Almacena y madura pequeño volumen de esperma antes de la eyaculación.
- 3.- Secreta pequeño volumen del líquido seminal (semen).

El epidídimo es irrigado por las arterias espermática o por una o varias de sus ramas.

Sus venas desembocan en el plexo pampiniforme.

El epidídimo es inervado por fibras del plexo hipogástrico inferior -- que se continúan a lo largo del conducto deferente.

La importancia de la inervación autónoma para el músculo liso del conducto deferente es incierta.

- CONDUCTO DEFERENTE -

Este conducto tiene una capa gruesa de músculo liso que impulsa espermatozoides hacia la uretra por medio de actividad peristáltica. Su luz -- es revestida por epitelio cilíndrico pseudoestratificado. Empieza en la cola del epidídimo, donde es muy tortuoso. Después se torna rectilíneo y asciende por el lado interno del epidídimo, próximo al borde posterior del testículo. Es rodeado aquí por el plexo venoso pampiniforme y se -- incorpora al cordón espermático. Se continúa hacia arriba, desde el po -- lo superior del testículo hasta el anillo inguinal superficial, y en -- está parte de su trayecto puede palparse como un cordón consistente -- cuando se le prende entre el pulgar y el índice.

Después de pasar por el conducto inguinal abandona las otras formacio-- nes del cordón espermático, rodea el borde externo de la arteria epi-- gástrica inferior y asciende por delante de la arteria iliaca externa -- en un corto trayecto. Se dirige luego hacia atrás y ligeramente hacia -- abajo, cruza los vasos iliacos externos y penetra en la pelvis. Se con -- tinúa hacia atrás, cubierto hacia dentro por el peritoneo, y se relacio -- na por fuera con la arteria umbilical, los vasos y nervios obturadores -- y los vasos vesicales superiores.

Después de cruzar el borde interno del uréter, se dirige hacia dentro y -- abajo rodeando el pliegue sacrogenital. Alcanza la cara posterior de -- la vejiga urinaria y entonces se dirige hacia abajo y dentro, por el -- borde interno de la vesícula seminal.

En esta zona el conducto, amplio y tortuoso, toma el nombre de ampolla.

En las proximidades de la base de la próstata, donde el conducto deferente se une al conducto de la vesícula seminal para formar el conducto eyaculador, (tiene menor calibre).

- CORDON ESPERMATICO -

Aspecto Macroscópico:

Los dos cordones espermáticos se extienden desde los anillos inguinales internos, por los conductos inguinales, hasta los testículos.

Cada cordón contiene conducto deferente, arterias espermáticas interna y externa, arteria del conducto, plexo venoso pampiniforme (que forma hacia arriba las venas espermáticas), vasos linfáticos y nervios. Todos los elementos mencionados arriba están cubiertos por delgadas envolturas aponeuróticas. Algunas fibras del músculo Cremáster se insertan en los cordones en el conducto inguinal.

Histología: La aponeurosis que cubre el cordón está formada por tejido conjuntivo laxo que sostienen las arterias, vena y linfáticos. El conducto deferente es un pequeño tubo de gruesa pared, compuesta por dentro de una mucosa y submucosa rodeadas por 3 capas bien definidas de músculo liso encerradas en una cubierta de tejido fibroso.

Por arriba del testículo este conducto es recto. Sus 4 cms. proximales tienden a ser contorneados.

Circulación Sanguínea:

Arterial: La arteria espermática externa, rama de la epigástrica irriga las cubiertas aponeuróticas del cordón. La arteria espermática interna pasa a través del cordón en su curso hacia el testículo. La arteria deferencial está cerca del conducto.

Venosa: Las venas del testículo y de las cubiertas del cordón espermático forman el plexo pampiniforme, el que, a nivel del anillo inguinal

interno, se une para dar origen a la vena espermática.

Linfáticos: Los linfáticos del cordón espermático desembocan en los -- ganglios linfáticos iliacos externos.

- CONDUCTO EVACUADOR -

Está formado por la unión del conducto deferente y el de la vesícula seminal. Lo forman tres capas: areolar externa, muscular media y mucosa interna.

Después de penetrar en la base de la próstata se dirigen hacia abajo y adelante para desembocar en la porción prostática de la uretra, (en donde se abren y vacían su contenido) en el verumontánun, inmediatamente por afuera del utrículo prostático. (Los orificios de los conductos eyaculadores aparecen a veces en el utrículo, pero entonces suelen ser secundarios). Durante su trayecto a través de la próstata, cada conducto eyaculador se halla próximo al del lado opuesto. Sus paredes se adelgazan y disminuyen de tamaño.

- GLANDULAS BULBOURETRALES O DE COWPER -

Son dos pequeñas estructuras, redondeadas, de 0.5 a 1 cm. de diámetro, situadas un poco por debajo de la glándula prostática y a cada lado -- de la porción membranosa de la uretra. Cada glándula de Cowper da origen a un conducto excretorio que mide alrededor de 2.5 cms. de largo y va a terminar en un pequeño orificio situado en la pared de la uretra. Estas glándulas secretan un líquido viscoso que forma parte del -- líquido seminal.

Vascularización sanguínea: Las glándulas bulbouretrales se hallan irrigadas por las arterias bulbares.

Drenaje linfático: Los vasos linfáticos desembocan en los ganglios --

iliacos internos.

- PENE Y URETRA -

El pene está formado por dos cuerpos: cavernoso y el cuerpo esponjoso que contiene a la uretra cuyo diámetro es de 8 a 9 mm. El extremo distal de estos cuerpos está cubierto por el glande.

Cada uno de ellos está encerrado en una vaina aponeurótica (albugínea), y todos se hallan rodeados por una gruesa envoltura fibrosa conocida con el nombre de fascia de Buck. Cubre a estos cuerpos una piel laxamente dispuesta y desprovista de tejido adiposo. El prepucio forma una capucha sobre el glande.

Por debajo de la piel del pene (y el escroto) está la fascia de Colles, la cual se extiende desde la base del glande hasta el diafragma urogenital. Esta fascia se continúa con la fascia de Scarpa de la porción baja de la pared abdominal.

Los extremos proximales de los cuerpos cavernosos se fijan en los huesos pélvicos precisamente por delante de las tuberosidades isquiáticas.

El cuerpo esponjoso ocupa una depresión en la línea media de la superficie ventral de los cuerpos esponjosos. En su porción proximal el cuerpo esponjoso está conectado a la cara inferior del diafragma urogenital a través del cual emerge la uretra membranosa. Esta porción del cuerpo esponjoso está rodeada por el músculo bulbocavernoso. Su porción distal se expande para formar el glande del pene.

El ligamento suspensorio del pene se origina en la línea alba y en la sínfisis del pubis y se inserta en la cubierta aponeurótica de los cuerpos cavernosos.

Histología: Cuerpos y glande del pene, los cuerpos cavernosos, el cuer

po esponjoso y el glande están formadas por tabiques de tejido eréctil y de músculo liso que circundan las cavidades vasculares.

Uretra: La mucosa de la uretra que recorre al glande está formada por epitelio escamoso. En la inmediata vecindad la mucosa es de tipo transicional. Por debajo de la mucosa está la submucosa, la cual contiene tejidos conjuntivo, elástico y muscular liso, así como las numerosas - glándulas de Littré, cuyos conductos se abren a la luz de la uretra.

La uretra está rodeada por el cuerpo vascular esponjoso y el glande -- del pene.

Circulación sanguínea:

Arterial: El pene y la uretra están irrigados por las arterias pudendas internas. Cada arteria se divide en una arteria profunda del pene (irriga los cuerpos cavernosos), una arteria dorsal del pene y una arteria bulbouretral.

Estas últimas ramas nutren el cuerpo esponjoso, el glande y la uretra.

Venosa: La vena superficial dorsal del pene corre por fuera de la fascia del Buck. La vena dorsal profunda del pene está situada por debajo de la fascia de Buck y corre entre las arterias dorsales. Estas -- venas conectan con el plexo pudendo, que desembocan en la vena pudenda interna.

Linfáticos: El drenaje linfático de la porción externa de la piel del pene hace a los ganglios linfáticos inguinales superficiales y subinguales. Los linfáticos del glande desembocan en los ganglios subinguales e iliacos externos. Los linfáticos de porciones profundas de la uretra desaguan en los ganglios linfáticos hipogástricos e iliacos primitivos.

El tejido cavernoso, o eréctil, contiene espacios venosos que por estar en comunicación directa con arterias, se llenan de sangre y ponen

al pene en erección durante la excitación sexual. Al proceso de congestión circulatoria venosa se le denomina erección.

La piel que cubre al pene se continúa con la que cubre el escroto, el perineo y la región pubiana. El extremo anterior del pene está representado por una eminencia conoide llamada glande, en la cual está situado el orificio externo de la uretra o meato urinario. En la región del glande el tegumento laxo del pene se repliega hacia dentro y, adosándose sobre sí mismo, se dirige de delante atrás, para formar el prepucio, que cuando es muy estrecho no permite descubrir el glande; a esta anomalía se le llama finosis.

La uretra masculina es un conducto que se extiende desde el cuello de la vejiga hasta el orificio externo situado en el extremo anterior del pene. Su longitud varía entre 17.5 y 20 mm. La mayor parte de la uretra se halla dentro de la pelvis. Está recubierta por mucosa y provista de numerosas fibras musculares.

3.- DESARROLLO DE ORGANOS Y APARATOS EN LA ADOLESCENCIA.

CARACTERES ANATOMICOS

Primarios (genitales)

HEMBRA

- 1.- Ovarios (óvulo)
- 2.- Trompas, útero, vagina, vulva (labios, clitoris, etc.)
- 3.- Mamas desarrolladas

- 1.- Testículos (espermatozoide)
- 2.- Epidídimo, conducto deferente, vesículas seminales, próstata, pene, escroto.
- 3.- Mamas atroficas.

Secundarios (sexuales)

- 1.- Predominio del diámetro pelviano sobre el escapular.
- 2.- Aparato locomotor poco energético

- 1.- Predominio del diámetro escapular.
- 2.- Sistema locomotor muy energético

Proporciones de diversas partes corporales desde el nacimiento hasta la adolescencia.

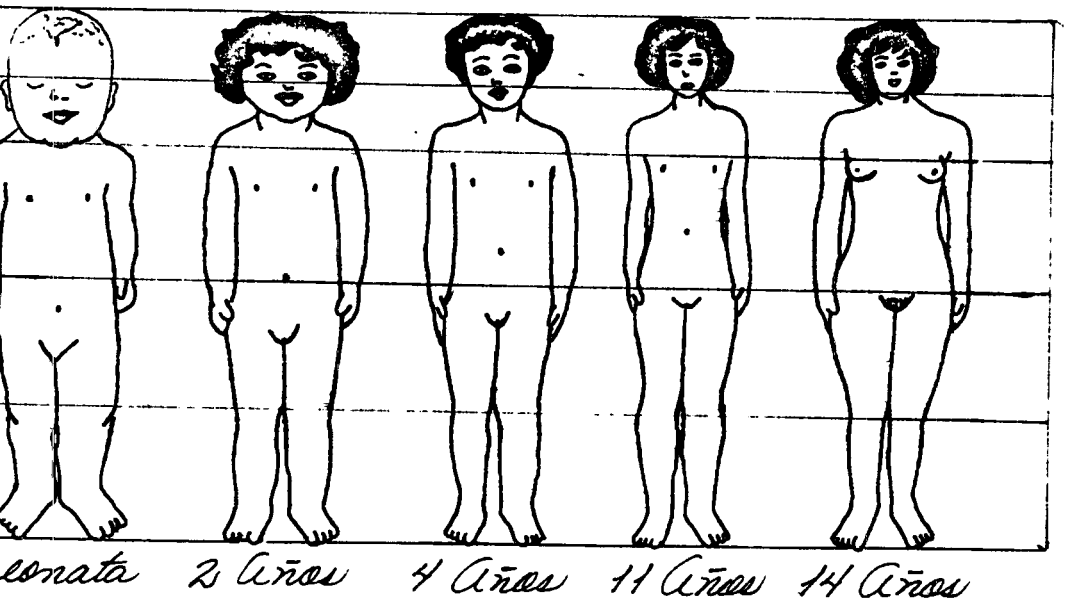
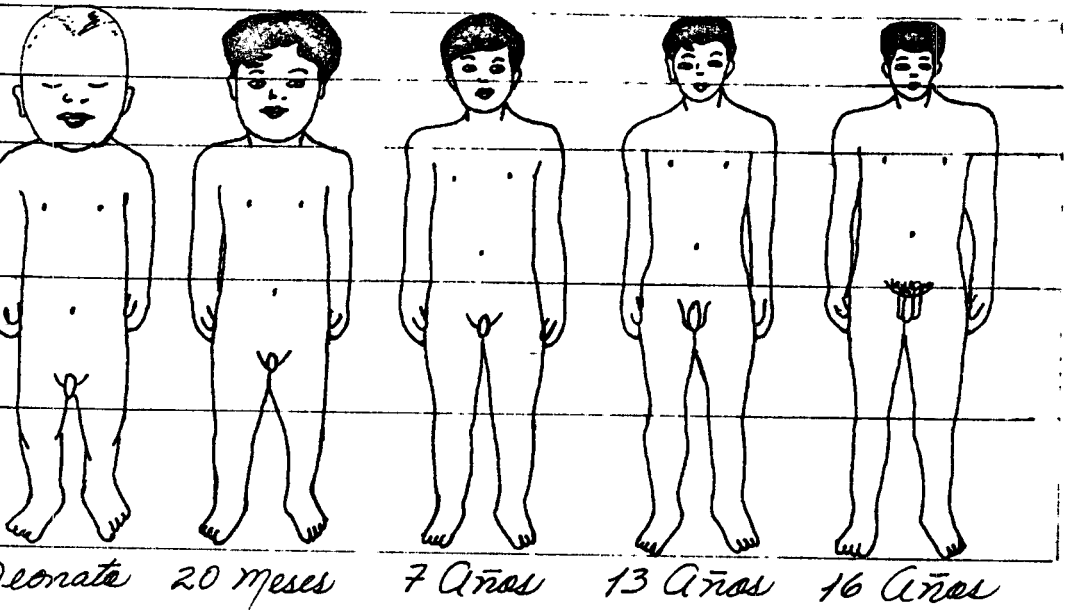


Fig. 2

- | | |
|---|--|
| 3.- Mayor desarrollo y localización inferior de la grasa subcutánea | 3.- Menor desarrollo y localización superior de la grasa subcutánea. |
| 4.- Sistema piloso juvenil, cabello largo y permanente. | 4.- Sistema piloso desarrollado - cabello corto y caduco. |
| 5.- Laringe de desarrollo infantil. | 5.- Laringe bien desarrollada. |

CARACTERES FUNCIONALES

Primarios (genitales)

- | | |
|---|--|
| 1.- Llibido hacia el hombre. | 1.- Llibido hacia la mujer. |
| 2.- Orgasmo sexual lento y no preciso para la fecundación. | 2.- Orgasmo sexual rápido y necesario para la fecundación. |
| 3.- Aptitud concepcional. Menstruación, embarazo, parto, lactancia. | 3.- Aptitud fecundante. |

Secundarios (sexuales)

- | | |
|--|--|
| 1.- Instinto maternal y cuidado de la prole. | 1.- Instinto y actuación social - (defensa y auge del hogar) |
| 2.- Mayor sensibilidad a estímulos afectivos y menor disposición para la labor abstracta y creadora. | 2.- Menor sensibilidad a los estímulos afectivos y mayor capacidad para la abstracción mental y la creadora. |
| 3.- Menor aptitud para la impulsión motora y resistencia pasiva. | 3.- Mayor aptitud para el impulso y la resistencia pasiva. |
| 4.- Marcha y actitud típica. | 4.- Marcha y actitud típica. |
| 5.- Voz de timbre agudo. Soprano - hacia contralto. | 5.- Voz de timbre grave. Bajo hacia tenor. |

GENERALIDADES SOBRE LA PUBERTAD NORMAL:

Concepto:

La pubertad es aquel periodo del crecimiento en que, gracias a un proceso de transformación psicosomática, el niño se convierte en adulto. - Junto a un aumento rápido de la talla, se desarrollan los caracteres sexuales secundarios, las glándulas genitales alcanzan su madurez - ma-

a completar las diferencias existentes entre el hombre y la mujer. En primer lugar vamos a referirnos a los anatómicos de tipo primario.

El volumen testicular en niños prepúberes es de 1 a 3 ml. mientras que en el hombre adulto el volumen es de 2 a 25 ml., este cambio del volumen es casi enteramente una reflexión del desarrollo durante la pubertad similarmente, el desarrollo puberal está asociado con la elevación de los niveles de testosterona, la cual estimula el desarrollo de los órganos sexuales en el hombre (la próstata, vesículas seminales y epidídimo) y conduce a su desarrollo en la función adulta.

Tanner describió 5 estadios en el desarrollo de los genitales masculinos en la pubertad.

Estadio I: Infantil es la que existe desde el nacimiento hasta que empieza el desarrollo testicular puberal.

Estadio II: Elongación de los testículos y escroto, con enrojecimiento del escroto y cambio en la textura de la piel escrotal.

Estadio III: Aumento en la longitud del pene y un menor grado en la circunferencia; hay crecimiento adicional de los testículos y el escroto.

Estadio IV: Un incremento adicional en la talla del pene y los testículos, el escroto se vuelve oscuro, el glande del pene se desarrolla totalmente.

Estadio V: Genitales en forma de la talla adulta.

Marshall y Tanner han descrito una secuencia de estadios para el desarrollo del vello púbico similar a las líneas previamente citadas. Los hombres varían considerablemente en edad al tiempo de llegar a un estadio.

La secuencia usual del desarrollo de los genitales desde el Estadio II a V difieren en un promedio de 3 años, pero en algunos jóvenes normales esto puede variar desde una duración tan corta como un año o tan larga como de un año y medio a cinco años.

Muchos de los adolescentes experimentan su máximo desarrollo durante el estadio III.

Otros de los cambios físicos que ocurren en el adolescente como resultado en el incremento de secreción de testosterona en la pubertad incluye el desarrollo del vello axilar y facial.

Los vellos son gruesos y cortos, la implantación frontoparietal del cabello en el hombre, forma las características "entradas". En la implantación de la nuca, los cabellos se detienen de modo progresivo y gradual.

El vello pubiano presenta un límite triangular de vértice umbilical. La barba y el bigote son características solo del sexo masculino y cejas - bastante pobladas, el cuerpo suele estar poblado de vello.

El esqueleto: los puntos de oscificación aparecen antes en el varón, -- siendo algo más adelantada la edad ósea de éste. Los huesos presentan un espesor mayor. La pelvis cuenta con diámetros mayores que en la mujer.

En el cuerpo del hombre predomina el diámetro biacromial sobre el bitro cantéreo. La talla y otras medidas corporales son mayores en el hombre.

La musculatura es potente en el varón como consecuencia de su mayor desarrollo, de ahí la mayor aptitud de aquel para la impulsión motora y - la resistencia pasiva.

La grasa se deposita en menor grado y de manera predominante en la parte superior del tronco.

La laringe presenta mayor desarrollo, siendo sus cuerdas vocales más largas y gruesas.

El crecimiento visceral es menor que el somático general, pero existe, especialmente en los órganos torácicos como el pulmón y el corazón; -- las vísceras abdominales crecen poco durante esta etapa, a excepción de los órganos genitales.

El cerebro no crece más que en las etapas previas.

Los cambios del crecimiento y desarrollo de esta etapa, traen obligadamente modificaciones de tipo funcional y en varios aparatos y sistemas se presentan reajustes a nuevas modalidades de la función con diferencias ligadas al sexo, que establecen los patrones de la edad adulta.-- Todos estos cambios tienen relación con la edad biológica del individuo y no con la cronológica.

Si recordamos que durante el periodo que procede a la pubertad el organismo está en homeostasis y que la pierde al ir creciendo y desarrollándose poco a poco, se comprende por qué la presencia del fenómeno de la pubertad es un cambio brusco, puede ocasionar reajustes en ocasiones -- violentas.

Como prueba de lo anterior están los fenómenos que se observan especialmente en las esferas cardiovasculares y respiratorias, la composición y distribución de los líquidos en los espacios del organismo y de menor importancia y en forma transitoria, las perturbaciones en los movimientos finos de la mano, o de coordinación y las alteraciones transitorias en la visión.

4.- FUNCIONAMIENTO DEL APARATO REPRODUCTOR MASCULINO

Espermatogénesis:

La espermatogénesis se produce en todos los túbulos seminíferos durante la vida sexual activa, empezando aproximadamente a los 13 - -

años de edad, a consecuencia de estimulación por las hormonas gonadotropicas de la hipófisis glandular, y continuando todo el resto de la vida.

Etapas de la espermatogénesis:

Los túbulos seminíferos contienen gran número de células pequeñas y medianas, denominadas espermatogonias, situadas en 2 ó 3 capas a lo largo del borde externo del epitelio tubular. Estas células proliferan continuamente y se diferencian pasando por etapas definidas del desarrollo para producir esperma.

La primera etapa en la espermatogénesis es el crecimiento de parte de las espermatogonias para formar células mucho más voluminosas denominadas espermatocitos primarios. Luego cada cromosoma del espermatocito primario se duplica, y los espermatocitos primarios se dividen en dos espermatocitos secundarios, cada uno de los cuales contienen 46 cromosomas. Pronto cada una de estas células se divide por división meiótica (o sea, sin reproducción de los cromosomas, simple división de los ya formados) para formar dos espermátides, cada una de las cuales contienen ahora solamente 23 cromosomas, ninguno en pareja. Así pues, cada espermátide contiene ahora un elemento de cada par de los 46 cromosomas originales. Más tarde, veremos que en el huevo también hay una reducción similar de cromosomas en el curso de la maduración, pero al combinarse un espermatozoo con un huevo, vuelve a lograrse el complemento original de 46 cromosomas.

El par de cromosomas que determinan el sexo en el varón incluyen un cromosoma "X", que se denomina cromosoma hembra, y un cromosoma "Y", que se denomina cromosoma macho. La división meiótica divide los cromosomas que determinan el sexo entre las espermátides, de manera que la mitad de los espermatozooos son espermatozoo masculino que contiene cromosomas "Y" y la otra mitad espermatozoo femenino, que contiene cromosoma "X".

El sexo del hijo dependerá del tipo de espermatozoo que fertiliza al -
huevo.

Cuando se han formado las espermátides todavía conservan las caracte--
rísticas usuales de células epitelioides, pero pronto cada una empieza
a alargarse para constituir el espermatozoo, éste tiene cabeza, cuello,
cuerpo y cola. Para formar la cabeza, el material nuclear se reajusta
constituyendo una masa compacta, y la membrana celular se retrae alre-
dedor del núcleo. Es este material nuclear el que fertiliza el huevo.

Por delante de la cabeza del espermatozoo hay una pequeña estructura -
denominada acrosoma; se cree que interviene en la penetración del es-
permatozoo al óvulo.

Los centriolos se acumulan en el cuello del espermatozoo; las mitocon-
drias, en el cuerpo.

Extendiéndose en el cuerpo hay una cola larga que posee la misma estruc-
tura de un cilio. La cola contiene dos pares de fibrillas que llegan
al centro, y nueve dobles fibrillas dispuestas alrededor del borde. Es-
tá cubierta por una extensión de la membrana celular que contiene gran-
des cantidades de fosfato de adenosina; éste indudablemente proporciona
la energía para los movimientos de la cola. Cuando el espermatozoo es
liberado de las vías genitales masculinas y penetran en las femeninas,
la cola empieza a moverse en uno y otro sentido, logrando propulsión --
como la de un reptil, que desplaza el espermatozoo con velocidad máxima
de aproximadamente 30 cms. por hora.

Función de las células de Sertoli:

Las células de Sertoli del epitelio germinativo, denominadas células --
de sustentación. Se trata de células voluminosas que se extienden des-
de la base del epitelio seminífero siguiendo todo el trayecto hasta ca-
si el interior del túbulo. Las espermátides se unen a las células de --
Sertoli y parece existir cierta relación específica entre ambas, causa
de que las espermátides se transformen en espermatozoos. Por este moti

vo se cree que las células de Sertoli proporcionan material nutritivo, hormonas o enzimas adecuadas para producir los cambios adecuados en -- las espermátides.

Espermatozoo:

Maduración del espermatozoo en el epidídimo.

Después de formarse en los túbulos seminíferos, los espermatozoo siguen por los conductos rectos hacia el epidídimo. Los espermatozoo al salir de los túbulos seminíferos son completamente inmóviles, y no pueden fertilizar un huevo. Pero cuando los espermatozoo han permanecido en el epidídimo de 18 horas a 10 días, desarrollan capacidad de moverse y también se hacen capaces de fertilizar el huevo.

Probablemente no exista ninguna función especial del epidídimo que cambie el espermatozoo inmóvil en elemento móvil y fértil; probablemente se trate sólo de un proceso de maduración. En otras palabras, cuando el espermatozoo es liberado de los túbulos seminíferos todavía es inmaduro y debe madurar durante varias horas antes de ser fértil.

Almacenamiento de Espermatozoo:

Una pequeña cantidad de espermatozoo puede almacenarse en el epidídimo, pero probablemente la mayor parte se conserve en el conducto deferente, y en cierto grado en la ampolla del mismo. Aunque los espermatozoo en estas zonas se vuelven móviles si son expulsados al exterior, mientras están almacenados se hallan en un estado relativamente inactivo, probablemente por el siguiente motivo: el espermatozoo, a consecuencia de su propio metabolismo, secreta una cantidad considerable de -- bióxido de carbono en el líquido vecino, y el estado acidótico consiguiente del líquido inhibe la actividad de los espermatozoo.

Los espermatozoo pueden almacenarse conservando su fertilidad en los -- conductos genitales hasta por 42 días, aunque es dudoso que en periodo de actividad normal sexual se produzca frecuentemente tal almacenamiento prolongado. De hecho, cuando la actividad sexual es excesiva, el -- almacenamiento quizá sólo tenga lugar por unas pocas horas.

Fisiología de los espermatozoos maduros:

Los espermatozoos móviles y fértiles usuales son capaces de desplazarse con movimiento flagelar a través de los medios líquidos con velocidad de aproximadamente 1 a 5 mm. por minuto. Además, tienden a viajar en línea recta en lugar de efectuar circuitos diversos. La actividad de los espermatozoos aumenta considerablemente en medio neutro o ligeramente alcalino; pero se deprime considerablemente en medios ligeramente ácidos; los medios fuertemente ácidos pueden causar muerte rápida de los espermatozoos. La actividad de los espermatozoos aumenta -- considerablemente al elevarse la temperatura, pero eso también ocurre con el metabolismo, haciendo que la vida del espermatozoo se acorte -- netamente. Aunque el espermatozoo puede vivir varias semanas en las -- vías genitales, en los productos de la eyaculación normal a temperatura corporal solo vive de 24 a 72 horas.

Función de las vesículas seminales:

Estudios anatómicos antiguos de vesículas seminales indicaban erróneamente que el esperma se acumulaba en ellas, de donde el nombre que tienen de "vesículas seminales". Estas estructuras sólo son glándulas secretoras, no zonas de almacenamiento de esperma.

Las vesículas seminales están revestidas de epitelio secretor que produce un material mucoso rico en levulosa y pequeñas cantidades de ácido ascórbico, inositol, ergotioneína, cinco aminoácidos, fosforilcolina y prostaglandina. Durante la eyaculación cada vesícula seminal vacía su contenido en el conducto eyaculador al mismo tiempo que el conducto deferente vacía el semen. Esto aumenta considerablemente el volumen de semen eyaculado, y la levulosa y otras sustancias contenidas en el líquido seminal tienen gran valor nutritivo y protector para los espermatozoos eyaculados, hasta que uno de ellos fertiliza el huevo. Quizá la prostaglandina aumente las contracciones del útero, ayudando a la -- progresión de los espermatozoos hacia las trompas de falopio.

Función de la Glándula Prostática:

La próstata secreta un líquido alcalino claro de aspecto lechoso que - contiene ácido cítrico, calcio, fosfatasa ácida y fibrinolisisina. Durante la eyaculación la cápsula de la glándula prostática se contrae simultáneamente con las contracciones del conducto deferente y vesículas seminales, de manera que el líquido fluido y lechoso de la glándula prostática se une a la masa del semen.

La característica alcalina esencial del líquido prostático puede ser - muy importante para una buena fertilización del huevo, pues el líquido del conducto deferente es relativamente ácido debido a la presencia de productos terminales del metabolismo de los espermatozoos, y en consecuencia, inhibe la fertilidad de los mismos. También las secreciones vaginales son de tipo muy ácido (ph de 3.5 a 4.0). El esperma no logra su mejor motilidad hasta que el ph de los líquidos vecinos se eleva hasta aproximadamente 6 a 6.5. En consecuencia, es probable que el líquido prostático neutralice la acidez de los demás líquidos después de la eyaculación, y aumente considerablemente la motilidad y fertilidad de los espermatozoos.

Semen y fenómeno de capacitación:

El semen, que es eyaculado durante el acto sexual masculino, incluye - los líquidos del conducto deferente, vesículas seminales, glándula prostática y glándulas mucosas, especialmente las bulbouretrales. El ph medio del semen combinado es de aproximadamente 7.5 el líquido prostático alcalino ha neutralizado la ligera acidez de los demás componentes del semen. El líquido prostático proporciona al semen su aspecto lechoso, mientras que el líquido de las vesículas seminales y de las glándulas mucosas le da consistencia mucóide. En plazo de media hora, aproximadamente, después de la eyaculación la consistencia mucóide del semen desaparece por acción de las enzimas proteolíticas del líquido. En los primeros minutos que siguen a la eyaculación los espermatozoos siguen relativamente inmóviles, posiblemente a consecuencia de la viscosidad del moco. Sin embargo, después que el moco se ha disuelto, se hacen - todas simultáneamente muy móviles.

Por razones todavía no conocidas, los espermatozoos separados de otros componentes del semen pierden rápidamente su poder fecundante; pero lo

recuperan en pocos minutos a una hora, o más, si vuelven a mezclarse -- con dichos componentes. Este fenómeno ha recibido el nombre de capacitación.

Aunque los espermatozoos pueden vivir varias semanas en las vías genitales masculinas, una vez eyaculadas con el semen la máxima duración de su vida solo es de 24 a 72 horas a la temperatura corporal. Sin embargo, bajando la temperatura puede conservarse el semen varias semanas; - congelado a temperaturas inferiores a 100°C se ha conservado el esperma de algunos animales durante más de un año.

5.- ALTERACIONES DEL APARATO REPRODUCTOR MASCULINO.

Balanopostitis: Inflamación de la mucosa del glande (balanitis) difundida hasta la superficie interna del prepucio causada por falta de higiene local.

Fimosis: Es una estrechez del orificio del prepucio, capuchón retractil de piel que recubre el glande, a consecuencia de esta estrechez no hay - descubrimiento del glande.

Parafimosis: Es una complicación de la fimosis.

Adherencias Prepuciales: Estas adherencias evitan la retracción completa del prepucio, este proceso puede llevar a la colección de esmegma y da lugar a una infección.

Úlcera y Estenosis Meatal: La úlcera se debe generalmente a una inflamación del meato uretral por una irritación urinaria en los lactantes.

Hipospadias: Es una malformación congénita del miembro viril, que consiste en la presencia del meato en el contorno inferior del mismo; a través del meato anormalmente situado sale la orina durante la micción. Provoca a veces trastornos graves, sobre todo después de la pubertad. El trata-

miento es quirúrgico.

Epispadias: Malformación patológica opuesta, es decir, la presencia -- del meato urinario en el contorno superior del pene.

Torción del testículo: Por el aumento de la movilidad de los testículos conduce en ocasiones a una torsión axial con la resultante torción del cordón espermático y la interrupción de la irrigación sanguínea.

Torción del apéndice testicular: Similar a la torción del conducto espermático el tratamiento es quirúrgico, consiste en la extirpación del apéndice.

Epididimitis: Es la inflamación del epidídimo puede cursar en forma crónica o aguda y está provocada por microbios comunes o banales.

Orquitis: Es la inflamación aguda o crónica del testículo.

Criptorquidia: Falta de descenso del testículo en el niño a través del conducto inguinal de uno o ambos testículos a la bolsa escrotal desde la cavidad abdominal en la que se forman.

Seudocriptorquidea: Este padecimiento consiste en testículos retractiles situados normalmente fuera del abdomen pero no se encuentran en el escroto en el momento del examen.

Hidrocele: Es una tumefacción de la región escrotal provocada por una colección de líquido seroso o serofibrinoso en el interior del saco vaginal que rodea a cada uno de los testículos.

Varicocele: Es la dilatación varicosa de las venas que acompañan el cordón espermático del que pende el testículo.

Tumores de los testículos: Con raras excepciones, todos los tumores -- del testículo son malignos. Aunque la mayor parte se desarrollan entre

las edades de 18-35 años. Se han encontrado más de 650 ejemplos de dichos tumores entre los niños, ocurriendo la mayoría durante el primer año de vida, la mayoría son carcinomas embrionarios, teratomas benignos y teratocarcinomas.

La causa de los tumores testiculares no se conoce. Sin embargo, es importante saber que, por lo general, aparecen durante la edad de la mayor actividad sexual. Muchos médicos creen que los testículos no descendidos, especialmente en el pseudo hermafrodita, tiene una tendencia definida a sufrir alteraciones carcinomatosas. No se ha decidido aún si la falta de descenso es la causa, o bien, si algún factor desconocido produce tanto la falta de descenso como la formación del tumor.

Tumores del pene: Casi todos los tumores del pene son de origen epitelial y casi siempre afectan al prepucio o al glande. Son semejantes en todos aspectos a los epiteliomas en cualquier otra parte del cuerpo. Parece no existir duda de que la causa más común del cáncer del pene es la inflamación crónica del prepucio y del glande por infección.

Por otra parte la frecuencia de estos tumores es de menos de 5% en las personas a las que se les ha practicado la circuncisión.

Tromboflebitis de las venas superficiales del pene: No es raro que se produzca Tromboflebitis de las venas periféricas (circunferenciales) -- casi proximal a la corona. El enfermo observa una cresta de tejido de consistencia firme, dolorosa, con enrojecimiento de la piel que la cubre. La exploración revela trombosis de la vena; ésta puede afectar también a la vena dorsal superficial del pene. No se requiere tratamiento.

Espermatocele: El espermatocele es una masa quística indolora que contiene esperma. Se halla situada inmediatamente por arriba y por detrás del testículo, pero separada de él. La mayoría de los espermatoceles miden menos de 1 cm. de diámetro aunque en ocasiones son suficientemente grandes y se pueden confundir con hidroceles. Pueden ser duros semejando tumores sólidos. La etiología no es del todo clara, aunque probablemente se origina en los túbulos que conectan la rete testis a la -

cabeza del epidídimo (vasos deferentes) o estructuras quísticas en el polo superior del testículo o del epidídimo.

El espermatocele se diferencia del hidrocele de la túnica vaginal, en que este último cubre la superficie anterior del testículo.

ENFERMEDADES VENEREAS

Gonorrea: La gonorrea es la más corriente de las enfermedades sexualmente transmitidas y se conoce desde la antigüedad. Se trata de una enfermedad bacteriana que afecta principalmente los órganos genitales, pero puede extenderse también a lugares más distantes. La gonorrea es una causa corriente de esterilidad, tanto en el hombre como en la mujer. Su control resulta difícil, debido a la renuencia de los pacientes y de los médicos en señalarla.

La gonorrea es causada por infecciones con la bacteria *Neisseria Gonorrhoeae*, llamada comúnmente gonococo. Este organismo es un diplococo gramnegativo. En frote de pus de paciente con gonorrea, suele verse pares de gonococos dentro de los leucocitos, pero los organismos pueden encontrarse también extracelularmente.

El gonococo necesita condiciones de desarrollo y de supervivencia complicadas. Se necesita una atmósfera de bióxido de carbono para iniciar el crecimiento en cultivo, y esto crea problemas en cuanto a obtener cultivos apropiados lejos del laboratorio. Además el gonococo necesita humedad para sobrevivir y es destruido fácilmente mediante secado. Es muy difícil, por consiguiente, que la gonorrea se extienda a objetos inanimados y casi toda la gonorrea, con excepción de algunas enfermedades de niños se propaga por contacto sexual.

Sífilis: La sífilis (lues) es una de las enfermedades sexualmente transmitidas más graves, porque si no se trata, puede producir graves complicaciones perjudiciales y posiblemente mortales, muchos años después de la infección original.

El organismo causante de la sífilis es una espiroqueta delicada. *Treponema pallidum*, que se encuentra en lesiones y en la circulación sanguínea. Son necesarias humedad y calor del cuerpo para su supervivencia. El organismo es transmitido por contacto directo con lesiones infecciosas y comprende, por regla general, alguna forma de relación sexual. La sífilis casi jamás se propaga por objetos inanimados. Las lesiones de la sífilis primaria y secundaria son altamente infecciosas en cambio, las de la sífilis más avanzadas, que contiene algunas espiroquetas, no se consideran tales. Durante la 2a. mitad del embarazo, la sífilis puede transportarse también a través de la placenta, de la madre al feto.

Chancroide: El chancroide es una enfermedad muy corriente en el mundo. Se trata de una enfermedad aguda, caracterizada por grandes ulceraciones múltiples de los órganos genitales.

Los nódulos linfáticos regionales están afectados también, con formación de abscesos. El organismo causante es *Hemophilus ducreyi*. Esta bacteria resulta difícil de aislar, de modo que el diagnóstico se formula frecuentemente sobre la base de hallazgos clínicos y de la exclusión de otras enfermedades venéreas, tales como la sífilis. No es raro encontrar el chancroide en asociación con otras enfermedades venéreas.

Granuloma Inguinal: El granuloma inguinal es una enfermedad lentamente progresiva de la piel y de las membranas mucosas, con alguna afección de los nódulos linfáticos. Se presentan formas ulcerativas, nodulares y cicatrizales, con extensión gradual en las regiones genital e inguinal. Se ven graves efectos mutilantes en pacientes no tratados, que presentan una probabilidad aumentada de desarrollar carcinoma en las regiones afectadas. El organismo causante es *Calymmatobacterium granulomatis*. Agregados de este organismo, observados en la biopsia, forman lo que se designa como cuerpos de Donovan.

Linfogranuloma Venéreo: El Linfogranuloma venéreo es causado por el --

organismo clamidia, del que se creía en un tiempo que era un virus, pero debido a que tiene una estructura y un metabolismo más intrincados que el de los verdaderos virus, se le clasifica ahora separadamente. - Las clamidias son asimismo las causantes de enfermedades como el Tracomo y la Psitacosis.

Los síntomas del Linfogranuloma venéreo son variables y van desde muy moderados a enfermedades graves. Un curso típico de la enfermedad empieza con una ulceración benigna, por regla general en los órganos genitales, pero algunas veces en la boca o el ano. Esto suele desaparecer, pero es seguido a no tardar de nódulos linfáticos agrandados que vacían el área primaria, por regla general los nódulos inguinales en el varón.

6.- ORGANOS QUE COMPONEN EL APARATO REPRODUCTOR FEMENINO.

- MONTE DE VENUS
- VULVA
- VAGINA
- UTERO
- TROMPAS DE FALOPIO
- OVARIOS
- GLANDULAS MAMARIAS

Organi Genitales Externi Femenini

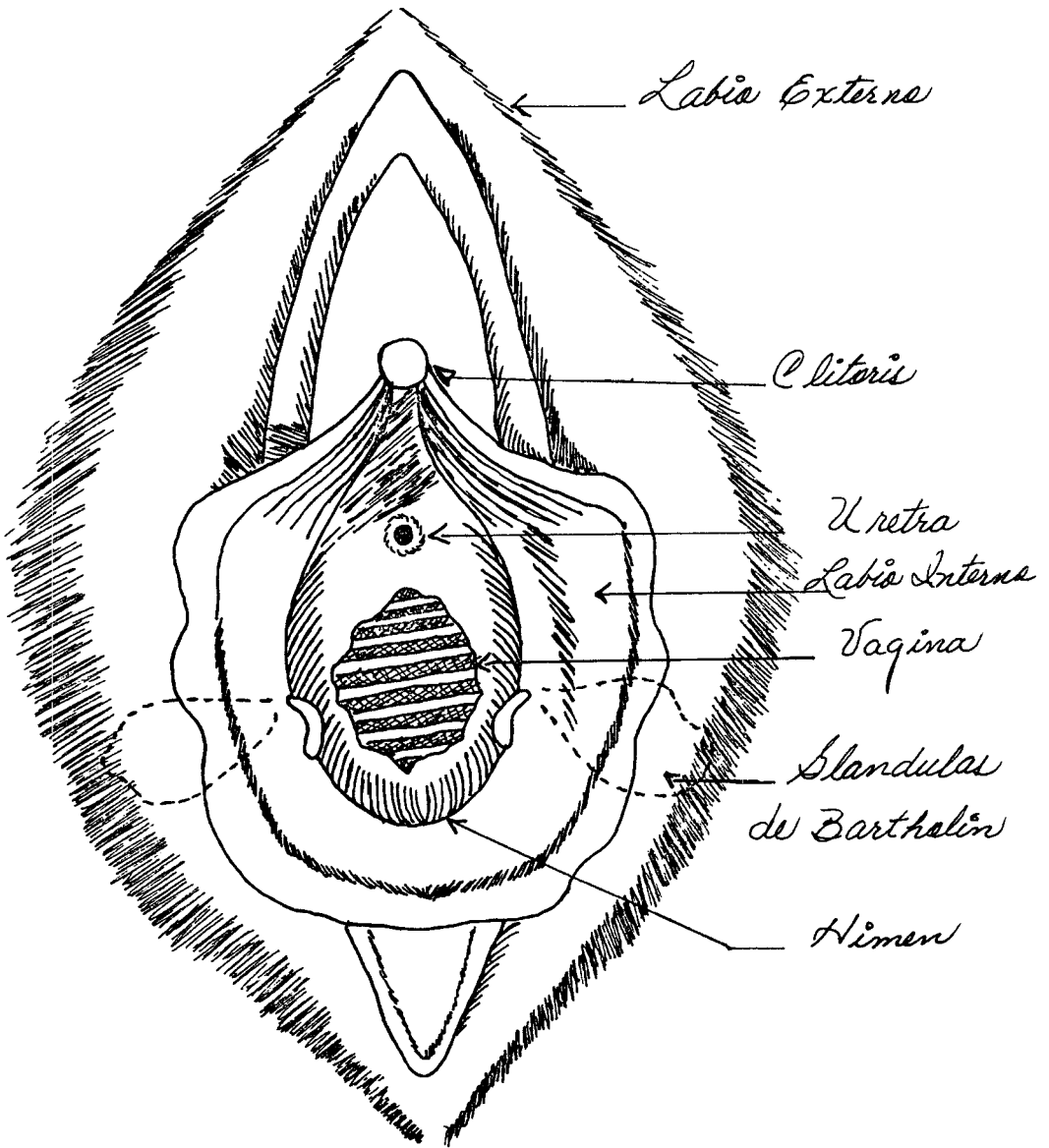


Fig. 3

Organos Genitales Internos Femeninos

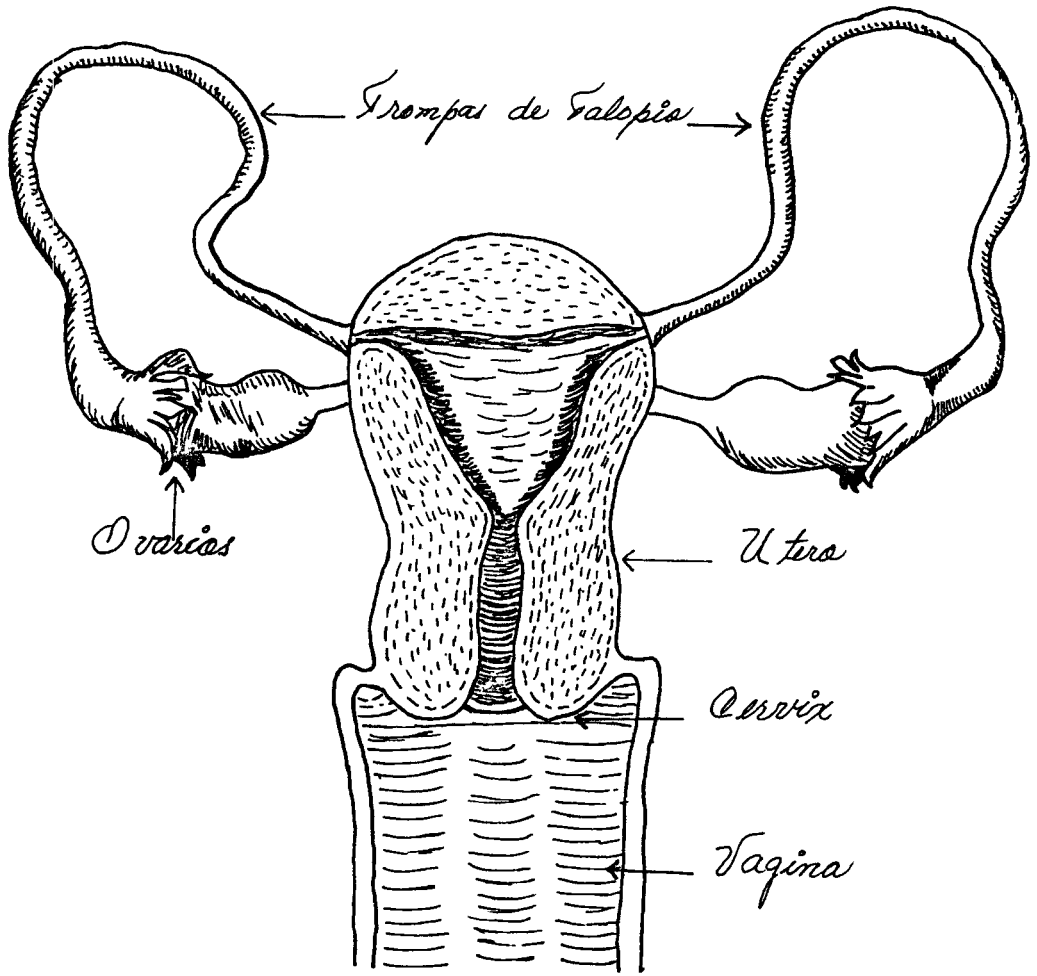


Fig. 4

ORGANOS INTERNOS Y EXTERNOS QUE COMPONEN EL
APARATO REPRODUCTOR FEMENINO

ORGANOS GENITALES EXTERNOS:

- Monte de venus
- Vulva

ORGANOS GENITALES INTERNOS:

- Vagina
- Utero
- Trompas de Falopio
- Ovarios
- Glándulas mamarias

- MONTE DE VENUS -

Anatomía:

Es una prominencia celuloadiposa situada delante de la sínfisis, de forma triangular, cubierta de vello. Hacia arriba se extiende hasta el surco suprapubiano, hacia los costados está limitado por los pliegues inguinales y hacia abajo o atrás se continúa con el origen de los labios mayores de la vulva. La implantación vellosa llega hasta los labios mayores por abajo y en su parte posterior está delimitada por una línea horizontal.

- VULVA -

Anatomía:

La vulva, que representa la parte externa del aparato genital, está formada por los siguientes elementos:

Labios Mayores:

Son dos pliegues alargados que se disponen caudales y dorsales al monte de venus y que delimitan la hendidura vulvar media. Sus caras externas se hallan cubiertas por piel pigmentada, con muchas glándulas sebáceas y vello, después de la pubertad. Su cara interna es lisa y desprovista de vello. El tejido subcutáneo de los labios mayores se compone principalmente de grasa y se continúa por detrás con el tejido subcutáneo de la región urogenital y por delante con el monte de venus.

Labios Menores:

Son dos pliegues cutáneos hiperpigmentados, situados entre los labios mayores, al lado del orificio vaginal. Terminan uniéndose dorsalmente a las caras internas de los labios mayores; en la virgen, están unidos generalmente entre sí por un pliegue transverso, llamado frenillo labial. Por delante, cada labio menor se divide en porciones interna y externa. La porción externa se une a la del lado opuesto formando un repliegue sobre el glande del clitoris, el prepucio de este órgano; -- las dos porciones internas se unen por debajo del clitoris formando -- el frenillo del clitoris. Los labios menores están desprovistos de -- grasa y la piel que los cubre es lisa y húmeda.

Clitoris:

Homólogo al pene está constituido principalmente por tejido eréctil y es capaz de aumentar el volumen como resultado de la injurgitación sanguínea. A diferencia del pene no es atravesado por la uretra. Se halla situado dorsalmente a la comisura anterior de los labios mayores - y cubierto en su mayor parte de los labios menores.

Por debajo de la piel el cuerpo se extiende hacia arriba, hacia el pubis, dividiéndose en dos raíces profundas, fijadas a las ramas descendentes del pubis, las raíces ya reunidas se dirigen hacia abajo, reciben el nombre de cuerpos cavernosos y juntos constituyen el cuerpo del clitoris. Los cuerpos cavernosos están envueltos por una cubierta fibrosa recia y separados uno de otro por un tabique incompleto. El - - glande del clitoris es una pequeña elevación redondeada situada en el _

extremo libre del cuerpo. También presenta tejido eréctil y, lo mismo que el glande del pene es muy sensible. El ligamento suspensorio del clitoris une este órgano a la parte anterior de la sínfisis púbica.

Vestíbulo:

Es el espacio que queda entre los labios menores. En él se distinguen los orificios de la vagina, uretra y los conductos de las glándulas -- vestibulares. El orificio externo de la uretra se halla en situación dorsal respecto al clitoris e inmediatamente central al orificio vaginal. Generalmente es una hendidura media, los bordes de la cual se -- hallan ligeramente evertidos. El orificio vaginal, mayor que el ure-- tral, es también una endidura media. Su aspecto y diámetro dependen -- de la disposición de el himen. Los conductos de las glándulas vestibulares, en número de dos, se abren a cada lado del orificio vaginal, -- entre los labios menores. Los orificios más pequeños de los conductos de las pequeñas glándulas vestibulares se disponen en el vestíbulo entre los orificios uretral y vaginal. La fosa vestibular o navicular -- es una depresión situada en el vestíbulo, entre el orificio vaginal y el frenillo de los labios.

Glándulas Vulvovaginales o de Bartholin:

Son glándulas arracimadas, dispuestas en lóbulo, que se encuentran a -- cada lado del orificio vaginal cerca de su parte media, profundamente -- situadas en las estructuras perineales.

El conducto principal de la glándula está tapizado por un epitelio estratificado de transición, que termina a corta distancia del orificio. A medida que los conductos disminuyen de tamaño, el epitelio se va -- aplanando más y más, de tal suerte que en las ramas más delgadas está -- formado por una sola capa de células planas. Los acinos, por su parte, están tapizados por una capa de células cúbicas con núcleos basales. -- La función de la glándula consiste en secretar moco, con objeto de lubricar el orificio y el conducto vaginal, especialmente durante el -- coito.

Meato Urinario:

El meato urinario es el pequeño orificio externo de la uretra, que tiene forma triangular o de hendidura. Se ve en el vestíbulo, aproximadamente en la unión de los dos tercios anteriores con el tercio posterior de la distancia que separa el glande del clitoris del orificio vaginal.

Orificio Vaginal:

Es una abertura que en la mujer virgen, suele tener dimensiones apenas mayores que las del meato urinario a causa del borde constrictor formado por el himen. En la mujer casada, el orificio vaginal es bastante mayor que el meato urinario, y está situado hacia atrás del mismo.

Perineo:

El perineo es la región muscular revestida de piel entre el orificio vaginal y el ano. Esta zona tiene gran importancia clínica por el peligro que se desgarre durante el parto.

Irrigación:

Los labios mayores y menores están irrigados por las ramas labiales anteriores de las arterias pudendas externas y por las ramas labiales posteriores de las arterias pudendas internas. Las raíces y los cuerpos cavernosos del clitoris son irrigados por las arterias dorsales. - El bulbo vestibular y la glándula vestibular principal reciben su irrigación de la arteria bulbar del vestíbulo y de la arteria vaginal anterior.

Drenaje linfático: Los vasos linfáticos de los genitales externos desembocan en los ganglios inguinales superficiales.

Inervación: Los labios mayores y menores están inervados por los nervios labiales anteriores (precedentes del nervio ilioinguinal) y por los nervios labiales posteriores (procedentes del nervio pudendo). El bulbo vestibular es inervado por el plexo uterovaginal, el cual se continúa con los nervios cavernosos del clitoris. El clitoris está también inervado por el nervio dorsal del mismo.

Estos distintos nervios contienen:

- a) Fibras sensitivas, algunas de las cuales conducen impresiones dolorosas y otras se originan en unos receptores especiales.
- b) Fibras autónomas, que inervan los numerosos vasos sanguíneos.
- c) Fibras autónomas, que inervan las distintas glándulas.

- VAGINA -

La cavidad de la vagina comunica con la del útero y por abajo se abre en el vestibulo vaginal. La vagina se orienta en su trayecto hacia abajo y adelante, y sigue un plano paralelo al del estrecho superior. En la adulta cuando la vejiga urinaria se halla vacía, el eje de la vagina forma un ángulo algo mayor de 90° con el eje del útero.

La vagina es muy dilatatable, especialmente en la porción situada por encima del diafragma pélvico. Cuando está vacía su cavidad, vista en corte transversal, tiene la forma de H en casi toda su longitud. Sus paredes anterior y posterior se hallan en contacto por debajo de la cérvix, mide unos 7.5 cms. de longitud. Las paredes laterales se hallan unidas hacia arriba al ligamento cervical lateral y hacia abajo al diafragma pélvico.

El fondo de saco existente entre la porción vaginal de la cérvix y las paredes de la vagina es llamado fórnix vaginal. Aunque es continuo alrededor de la cérvix, se divide de ordinario en anterior, posterior y lateral. El fórnix posterior es el más profundo y su pared se relaciona con el peritoneo del fondo de saco uterorectal.

En la mayoría de las vírgenes el orificio de abertura de la vagina en el vestibulo se halla parcialmente cerrado por un pliegue llamado himen. Este es variable en tamaño y forma, pero con frecuencia es anular. Habitualmente presenta un orificio, pero puede ser cribiforme. Cuando no --

existe orificio se habla de himen imperforado.

La vagina consta de tres capas:

a) La mucosa está recubierta por un epitelio escamoso estratificado. -- La aparición de este epitelio se halla sujeta a influencias hormonales y varía en las distintas fases del ciclo ovárico.

La mucosa es gruesa y presenta rugosidades transversales más prominentes en la parte inferior de la vagina. Estas prominencias, llamadas arrugas vaginales, tienden a desaparecer en la mujer anciana y en las que han tenido hijos.

b) La capa muscular se compone de músculo liso. La mayoría de las fibras son longitudinales y algunos de los fascículos se continúan con los haces más superficiales del útero. La capa muscular se mezcla con fibras musculares estriadas extendidas desde la porción pubiococígea del elevador hasta el nivel del diafragma pélvico.

c) La capa fibrosa se continúa con la porción de fascia pélvica visceral que rodea la vagina. Contiene un importante plexo venoso. Una capa serosa cubre la parte superior de la pared posterior de la vagina.

Irrigación sanguínea: La parte superior de la vagina es irrigada por ramas procedentes de la arteria uterina. La arteria vaginal se origina a veces por dos o tres ramas de la iliaca interna, y se divide en numerosas ramas, que se distribuyen por delante y detrás de la vagina. Estas ramas pueden anastomosarse en el plano medio formando dos troncos longitudinales llamados arteria ácigos anterior y posterior de la vagina. -- Algunas ramas de la arteria del bulbo vestibular alcanzan la parte inferior de la vagina. La sangre procedente de la vagina desemboca en el plexo venoso vaginal, que se anastomosa con los plexos uterino y vesical.

Inervación: La vagina es inervada por el plexouterovaginal, que contiene fibras autónomas para el músculo liso, así como fibras vasomotoras;

y en su parte inferior del órgano está inervada por el pudendo interno. La vagina es poco sensible excepto en su parte más inferior.

- UTERO -

Anatomía:

El útero es un órgano hueco, situado en la pelvis, entre la vejiga por delante y el recto por detrás. Forma ángulo casi recto con la vagina y con la vejiga en la parte anteroinferior.

Es periforme, y mide en la nulípara alrededor de 8-9 cms. de longitud, 6 cms. en su parte más ancha y unos 4 cms. de espesor. Puede dividirse en cuello y cuerpo. En la mujer prepuberal y la post-menopáusicas el cuerpo es muy pequeño, pero durante la época menstrual suele tener volumen aumentado y ser mucho mayor que el cuello a consecuencia de la estimulación ovárica. La porción superior del cuerpo, que tiene la forma de cúpula, se denomina fondo del útero; el ángulo que marca a uno y otro lados el origen aparente de las trompas recibe el nombre de cuerno. La cavidad uterina es algo cónica, de base superior, correspondiente al fondo. El vértice, que corresponde al pequeño orificio interno, se pone en comunicación con el conducto cervical.

El cuello representa la zona más inferior del útero. Mide alrededor de 2.5 cms. de largo y se encuentra limitado en su parte más inferior por el orificio externo. El extremo superior del cuello, que a la vez constituye el límite inferior del cuerpo, en el orificio interno anatómico. Unos milímetros por debajo de éste se encuentra el orificio interno histológico. El istmo se extiende entre ambos orificios internos y mide aproximadamente 1 cm. de longitud. Durante el embarazo y el parto se distiende, formando el segmento inferior. Su mucosa es semejante a la del cuerpo, pero las glándulas son más escasas.

La estructura del útero se compone de tres capas, que yendo de afuera hacia adentro son:

- a) La serosa o perimetrio está formada por el peritoneo y se halla firmemente adherida al fondo y al cuerpo, excepto en los bordes laterales; en el dorso de la cervix la adherencia es muy difícil.
- b) La capa muscular o miometrio: El útero tiene una capa muscular externa, delgada, en íntimo contacto con el peritoneo visceral, que es la continuación de la capa de fibras longitudinales de la trompa. Sigue un trayecto longitudinal o ligeramente oblicuo, y en el cuello ocupa su periferia uniéndose con otra capa similar proveniente de la vagina.

Por dentro de la anterior existe una capa muscular media, muy gruesa, - en cuyo espesor transcurren los vasos más importantes, por lo cual también ha sido denominado vascular. Se origina en la capa circular de las trompas, pero sus fibras no son verdaderamente circulares sino en espiral y a medida que recorren su trayecto penetran más profundamente en la pared. Los espirales se forman alrededor de un eje imaginario horizontal en su parte media y se hacen progresivamente más verticales en el segmento caudal, las espirales de cada hemiútero tienden a ser verticales en los cuernos y horizontales cerca del cuello. Por tal motivo, se encuentran con las del hemiútero opuesto en ángulos rectos en las proximidades del cervix.

Finalmente, existe una capa muscular interna, por dentro de las anteriores, en directo contacto con el endometrio.

Las capas musculares media e interna se extienden hasta el istmo, es decir, hasta un poco más abajo del orificio interno anatómico. A ese nivel el músculo deja de predominar para dar paso al tejido colágeno que, hacia abajo, formara la mayor parte del cuello.

- c) La mucosa o endometrio tapiza toda la cavidad uterina; destinada a la anidación del huevo fecundado. Sufrir cambios cíclicos bajo el estímulo de las hormonas ováricas (estrógenos y progesterona). Consta de dos capas:

- La funcional, que es la superficial y que se descama en cada menstruación.
- La basal que es profunda, fuertemente adherida al miometrio y que no sufre los mismos cambios durante los ciclos, pero regenera la mucosa después de cada menstruación.

La mucosa del istmo posee un carácter de transición y es de estructura semejante a la del endometrio. Las transformaciones cíclicas de esta mucosa son menos pronunciadas, pero se transforma, del mismo modo que la mucosa del cuerpo.

La mucosa del endocervix es de carácter distinto y no participa de la transformación desidual durante la gestación.

Fijación del Utero: Los más importantes son los músculos elevadores del ano, las fascias que rodean a la vagina y al cervix y las que cubren -- a los músculos pelvianos.

Los otros medios de fijación constan de elementos ligamentosos, en cuya estructura entran: tejido conjuntivo laxo, músculo liso y la serosa peritoneal que los reviste.

- 1) Ligamentos redondos: situados delante y debajo de las trompas se dirigen desde su nacimiento en el cuerno uterino hacia el conducto inguinal, que recorren, para terminar finalmente en el labio mayor de la vulva. Atraen al fondo del útero hacia adelante.
- 2) Ligamentos sacrouterinos: Representan dos repliegues que tienen un trayecto en forma de arco que van desde los bordes del cuello uterino hacia el tejido fibroso que cubre la segunda y tercera vértebras sacras, pasando a cada lado del recto. Marcan la entrada del fondo de saco de Douglas.
- 3) Ligamentos anchos están formados principalmente por un repliegue peritoneal de dos hojas, que se extiende a ambos lados, desde el borde

lateral del útero hacia las paredes de la pelvis.

Riego Sanguíneo: El útero está irrigado por las arterias ováricas y uterina.

Inervación: El útero recibe fibras autónomas y sensitivas por la vía de los plexos uterovaginales.

- TROMPAS DE FALOPPIO -

Anatomía:

Son dos conductos musculomembranosos. Tienen 11 ó 12 cms. de longitud - y, desde el punto de vista descriptivo, pueden dividirse en cuatro partes:

- La porción intersticial. No es más que la parte estrechada, incluida - dentro de la pared muscular del útero, en la que penetra la trompa para llegar a la cavidad uterina. El orificio uterino de la trompa es - extraordinariamente pequeño; su diámetro viene a ser el de una serda - de cepillo.*
- El istmo. Es la porción estrechada de la trompa próxima a la inserción de ésta en el cuerpo uterino.*
- La ampolla. Es la parte media más ensanchada.*
- El tercio distal. Más o menos, constituye el pabellón, que tiene aspecto infundibuliforme, y cuyo pequeño orificio se encuentra rodeado de -- franjas terminadas en punta o fimbrias.*

Histológicamente la trompa consta de tres tunicas:

- 1) La serosa: Formada por el peritoneo envolvente del borde superior del ligamento ancho.*
- 2) La muscular. Que se dispone casi en su totalidad en una capa interna*

circular y una capa externa longitudinal.

- 3) La mucosa o endosalpinx: Que se dispone en pliegues o arrugas longitudinales de las que por lo general solo hay 3 ó 4 en el istmo y -- que se dividen y subdividen longitudinalmente hasta llegar al pabellón, de manera que un corte transversal de ésta muestra aspecto -- arborescente comparado con los escasos pliegues del istmo. El epitelio de revestimiento está formado por una sola capa de células que descansa sobre una túnica propia celular.

Vascularización: Las ramas tubáricas de la arteria uterina y pequeñas ramas de la arteria ovárica irrigan las trompas.

Inervación: Están inervadas por el plexo hipogástrico inferior y el -- plexo ovárico.

- OVARIOS -

Anatomía:

Los ovarios o glándulas genitales de la mujer son dos formaciones ovoides, situadas a cada lado de la pelvis, inmediatamente por debajo de -- las trompas, cuya extremidad externa se incurva sobre ellos a manera de arco. Miden alrededor de 3.5 cms. x 2 cms. x 1.5 cms. aunque las cifras son muy variables. Por delante, los ovarios descansan en la cara posterior del ligamento ancho. El hilio no es más que la línea de unión a -- través de la cual entran y salen del ovario vasos y nervios.

La superficie externa del ovario tiene coloración blanquesina opaca. En la niña es lisa, en la mujer adulta presenta cicatrices que corresponde a los folículos rotos a la prominencia de los folículos de Graaf, de -- los cuerpos amarillos, y en la anciana toma un aspecto rugoso. El ovario se encuentra unido al útero por el ligamento ovárico, que alcanza -- gran desarrollo, en tanto que el polo superior se halla suspendido de -- la parte lateral de la pelvis por la porción del ligamento ancho que so brepasa la trompa.

Visto en un corte, la estructura del ovario está constituida por una zona medular y una cortical.

La zona medular o central, llamada médula o bulbo, no contiene folículos; posee tejido conjuntivo laxo y algunas fibras musculares.

La zona o capa cortical, que se denomina también corteza del ovario -- comprende:

-El epitelio superficial, de células cilíndricas uniestratificadas. Ya mencionamos que no está revestido por el peritoneo.

-La túnica albugínea, situada debajo de la capa anterior, compuesta de tejido conjuntivo.

-La zona ovígena, la más profunda de la corteza, formada de tejido conjuntivo bastante denso, donde aparecen los folículos en maduración, y en la mujer adulta, los folículos maduros o folículos de Graaf, los -- cuerpos amarillos y zonas de tejido cicatrizal representadas por los -- corpus albicans.

Irrigación: Se halla irrigado por la arteria ovárica y por la rama ovárica de la arteria uterina.

Inervación: El ovario es inervado por el plexo ovárico. La mayor parte de las fibras de este plexo son vasomotoras.

- GLANDULAS MAMARIAS -

Anatomía:

Las mamas están situadas sobre los músculos pectorales y unidas a ellos por una capa de tejido conectivo (fascia). El desarrollo de estos órganos durante la pubertad es regulada por los estrógenos y la progesterona las dos hormonas ováricas. El volumen mamario depende más de la cantidad de grasa que rodea al tejido glandular que de la cantidad de tejido glandular mismo. En consecuencia, el volumen de las mamas no guar

da relación con su capacidad funcional.

Cada mama consiste en lóbulos separados por tabiques de tejido conectivo; cada lóbulo está formado por varios lobulillos, los cuales, a su vez, consisten en células de tejido conectivo que rodean a las células secretorias (alveolos) de las glándulas; dispuestas a manera de racimos de uvas alrededor de conductos diminutos. Los conductos de varios lobulillos se unen y forman un conducto excretor para cada lóbulo; esto es, hay entre 15 y 20 para cada glándula mamaria. Estos productos principales convergen hacia el pezón a manera de los rayos de una rueda. Se dilatan algo antes de llegar al pezón en los llamados senos lactíferos, que son pequeños reservorios. Cada uno de estos conductos principales termina en un pequeño orificio en la superficie del pezón. Se deposita tejido adiposo alrededor de la superficie de la glándula, inmediatamente debajo de la piel y entre los lóbulos. Los pezones están rodeados de una zona pigmentada circular, la areola, presenta muchas glándulas sebáceas que se advierten en forma de pequeños nódulos debajo de la piel. La areola y el pezón cambian de color del rosa pálido al pardo en etapa temprana de la gestación.

7.- DESARROLLO DE ORGANOS Y APARATOS FEMENINOS EN LA ADOLESCENCIA.

La pubertad se inicia primero en las niñas y es lógico que superen en talla a los varones en este periodo, pero al finalizar el crecimiento, por lo general las muchachas tienen una talla inferior a los varones y es bien conocido, que el factor propiciante de esta peculiaridad radica en las propiedades de los estrógenos y andrógenos para impulsar el crecimiento y la maduración esquelética.

La pelvis de la mujer tiene forma distinta y diámetros mayores.

Metabolismo y depósito de grasas, los estrógenos aumentan ligeramente la intensidad del metabolismo. Sin embargo, provocan depósito de grandes cantidades de grasa en el tejido subcutáneo. Además del

depósito de grasa en las mamas, regiones glúteas y muslos, provocando el agrandamiento de las caderas característico de la línea femenina.

La piel es más fina y menos pigmentada en la mujer. Sus pelos son más delgados y largos que los del hombre. El vello en la mujer se presenta en pubis, vulva y axila únicamente.

Durante la infancia los estrógenos son secretados en muy pequeñas cantidades, pero después de la pubertad aumenta. Es entonces cuando los órganos sexuales femeninos pasan de ser infantiles a presentar los caracteres de la vida adulta. Las trompas de Falopio, el útero y la vagina aumentan de volumen; también se desarrollan los genitales externos, depositándose grasa en el monte de venus y labios mayores, con agrandamiento considerable de los labios menores.

Los estrógenos inducen a la maduración del ovario con iniciación de la maduración de los óvulos a la aparición de la menarquía y el establecimiento de los ciclos menstruales.

Los diferentes estadios del desarrollo de los senos son:

- 1 estadio: Patrón infantil
- 2 estadio: Desarrollo temprano de los pechos, algunas veces se refiere como botón de pecho una pequeña protuberancia del tejido de la mama causa una elevación visible.
- 3 estadio: La areola y la mama sufren una pronunciación definitiva en la talla con un contorno redondeado continuo.
- 4 estadio: La areola y el pezón se alargan además y desde una protuberancia secundaria se proyectan por encima del contorno de la parte superior de la mama.
- 5 estadio: Es el estadio de la mama adulta la protuberancia secundaria visible en el proceso de estado se ha mezclado ahora dentro de un contorno terso visible en la mama.

El desarrollo de la mama puede empezar normalmente tan temprano como a los 8 años.

8.- FUNCIONAMIENTO DEL APARATO REPRODUCTOR FEMENINO.

Ovogénesis:

La célula sexual femenina, el óvulo, está incluida en el folículo de Graaf, que a su vez proviene de los folículos primordiales del ovario.

El ovario presenta diferentes etapas del desarrollo folicular; en primer lugar está el folículo primordial (folículo primario). Durante toda la infancia los folículos primordiales no se desarrollan, pero al llegar la pubertad, cuando empieza a secretarse en grandes cantidades hormona estimulante de los folículos (FSH) por la adenohipófisis, todo el ovario, y especialmente los folículos que contiene, empiezan a desarrollarse. La primera etapa del crecimiento folicular es el agrandamiento del propio huevo, seguido del desarrollo de un número creciente de células granulosas y de capas de células tecales alrededor de la superficie externa de las células granulosas. Estas células tecales epiteliales forman la teca interna, rodeada de una cápsula de tejido conectivo que al desarrollarse se llama teca externa.

Las células de la teca interna, y quizá también las células granulosas de los folículos en crecimiento, al final empiezan a secretar un líquido folicular. La consecuencia de ello es la aparición de un antro dentro de la masa epiteloide de células tecales y granulosas. Por entonces la secreción de hormona luteinizante (LH) por la adenohipófisis empieza a aumentar, y actúa sinérgicamente con la hormona estimulante de los folículos (FSH) para estimular considerablemente la secreción y el crecimiento foliculares. En consecuencia el antro se transforma en una vesícula franca. Durante el crecimiento de los folículos vesiculares las células granulosas y tecales continúan proliferando y se desarrolla una masa voluminosa de estas células en un polo del folículo vesicular; es en esta masa --

donde se halla localizado el huevo. Esta masa celular secreta grandes cantidades de estrógenos, según veremos después.

Durante cada ciclo mensual, quizá 20 ó más folículos primordiales desarrollan antros, y empieza la fase vesicular del crecimiento -- folicular, pero de ordinario uno de los folículos crece mucho más que los otros y alcanza volumen de aproximadamente 1 a 1.5 cms. -- Este folículo ovula, o sea, que expelle su huevo, y los demás degeneran.

Ovulación:

Poco antes de la ovulación la pared externa del folículo que hace proyección se hincha rápidamente, y en el centro de esta zona de hinchazón una pequeña área, denominada estigma, se eleva como un pezón. La presión dentro del folículo por entonces es de unos 15 mm. de mercurio. - En otra media hora aproximadamente el estigma se rompe y empieza a escapar líquido del folículo. Unos dos minutos más tarde, cuando el folículo ha disminuido por la pérdida de líquido, es eliminado un líquido más viscoso que ha ocupado su porción central, y que contiene el huevo y una masa de células de granulosa y de teca, pasando al abdomen.

La causa de la ovulación parece ser la necrosis o la debilitación de las células del estigma o de la sustancia de cemento que hay entre ellas.

La hormona luteinizante es necesaria para el crecimiento folicular final y la ovulación. Sin esta hormona aunque existan grandes cantidades de la hormona folículo estimulante, el folículo no progresa hasta la etapa de ovulación. La hormona luteinizante actúa sinérgicamente con la hormona folículo estimulante para causar rápida hinchazón del folículo poco antes de la ovulación. La hinchazón por sí misma contribuye a la rotura, pero la luteinizante también inhibe el crecimiento de células de la granulosa, y la sustancia de cemento entre las células granulosas se desintegra en presencia de la luteinizante.

En general, en cada ciclo sexual mensual sólo es expelido de los ovarios un solo huevo. Todos los folículos vesiculares que se desarrollan y no ovulan empiezan a volverse atrésicos antes o inmediatamente después de la ovulación que libera a un solo huevo. El huevo situado dentro de cada folículo atrésico degenera, y las células foliculares desaparecen por completo; ello va seguido de desarrollo de tejido conectivo.

Pocas horas después de expulsado el huevo por el folículo, las células tecales y las granulosas empiezan la luteinización y la masa de células se transforma en un cuerpo amarillo, que secreta principalmente progesterona, pero también grandes cantidades de estrógenos. Estas células aumentan considerablemente de dimensiones y presentan inclusiones lipoides que les dan color amarillento distintivo, de donde el nombre -- de cuerpo amarillo. Dentro de esta masa de células luteínicas en desarrollo aparece un riego vascular intenso.

Más tarde el cuerpo amarillo empieza a involucrar y pierde sus funciones secretorias y sus características lipoides a los 12 días aproximadamente, de la ovulación, transformándose en el denominado corpus albicans; durante la semana siguiente, éste degenera más todavía, hasta que queda sustituido por tejido conectivo.

El cambio de células foliculares en células luteínicas depende por completo de la secreción de hormona luteinizante.

Aproximadamente cada 28 días empiezan a crecer nuevos folículos en el ovario, y uno de ellos acaba por ovular. Luego las células secretorias del folículo se desarrollan produciendo un cuerpo amarillo, que continúa secretando estrógenos y progesterona bajo la influencia de hormonas gonadotrópicas adecuadas. Después de otras dos semanas el estímulo de la gonadotropina desaparece, con lo cual las hormonas ováricas disminuyen considerablemente, y empieza la menstruación.

Maduración ovular: comienza con la desaparición de la membrana nuclear de la ovogonia y con el desplazamiento del núcleo hacia la periferia. Los cromosomas del núcleo, que en la especie humana probablemente suman 46, se dividen por escisión longitudinal, duplicando su número. -- Esta primera división de maduración se realiza por la reducción de la masa cromática. Los cromosomas resultantes de esta división se alinean en una doble hilera alrededor del ecuador del núcleo, formando el uso nuclear. Las dos hileras cromosómicas, al alejarse entre sí, se disponen en los dos extremos del uso (ovocito de primer orden).

Merced al tabicamiento del citoplasma en dos porciones desiguales, uno de los polos del uso se separa, originándose de esta manera dos células, una pequeña y otra mayor (ovocito de segundo orden), conteniendo cada una la mitad de cromosomas, es decir 23. La célula más pequeña -- constituye el primer globo polar.

A expensas de la mitad del uso nuclear restante en la porción mayor del citoplasma se forma el segundo globo polar, que es eliminado también -- de la masa principal. Esta segunda división de maduración no se hace a expensas de la reducción de la masa cromática, sino por la repartición del número de cromosomas.

Después de la expulsión del segundo globo polar, el óvulo ya madura, -- conteniendo el núcleo macho, que aporta 23 nuevos cromosomas masculinos, que sumados a los 23 incluidos en el pronúcleo hembra totalizan los 46, número que se acepta como constante en la especie humana.

Cuando tiene lugar la ovulación, el óvulo cae directamente a la cavidad peritoneal, desde donde ha de penetrar en las trompas de falopio. Los extremos recortados de las trompas rodean los ovarios y la superficie interna de las prolongaciones en cuestión están cubiertas de un epitelio ciliado, en el cual los cilios continuamente se inclinan en dirección del orificio abdominal de la trompa de falopio. De hecho, se puede ver una corriente líquida lenta hasta dichos orificios. Este es el mecanismo por el cual el óvulo penetra en una u otra trompa. Suelen --

necesitarse tres días para que el huevo recorra la trompa y llegue al útero. Este transporte depende sobre todo de una corriente ligera líquida intratubaria, debido al epitelio ciliado, cuyas pestañas laten en dirección al útero. También puede ser que contribuyan al tránsito del huevo contracciones débiles de la trompa. Durante el tiempo que tarda en transportarse el óvulo, las trompas producen gran cantidad de secreción, que parece importante para la nutrición del huevo en desarrollo.

Función del útero: Respondiendo a los procesos de ovulación, se observan en la mucosa uterina transformaciones cíclicas de menstruación a menstruación, debido a los estímulos hormonales de los ovarios, que a su vez dependen de la función gonadoestimulante de la anterohipófisis.

De acuerdo con distintos autores el determinismo hormonal del ciclo se realiza de la siguiente manera: por el estímulo del factor de maduración folicular de la anterohipófisis (gonadotropina A), se produce la maduración de un folículo en el ovario, que por su teca interna segregaría hormonas estrogénicas, que a su vez estimulan la proliferación del endometrio. La secreción folicular llega al grado máximo alrededor del 14º día del ciclo; en este momento debido a la acción inhibitoria que ejerce sobre el lóbulo anterior de la hipófisis, esta elevada producción estrogénica daría lugar a la secreción del factor luteinizante de la anterohipófisis (gonadotropina B); esta última hormona actúa produciendo la ruptura del folículo, con la formación del correspondiente cuerpo luteo. Este, por intermedio de la secreción de progesterona, provocaría la fase secretoria en el endometrio. Al final del ciclo el tenor elevado de estrógenos provocaría una nueva inhibición de la anterohipófisis, con la consecuente caída de ambas hormonas. Debido a esta disminución estrógeno-progesterona, el endometrio, carente de estímulos, sufriría un proceso de necrobiosis, produciéndose la menstruación.

La primera fase de estas modificaciones endometriales comienza enseguida después de las reglas y se extiende hasta el 40. ó 50. día. Es el -

periodo de reparación durante el cual tiene lugar la regeneración del epitelio descamado durante la menstruación. A éste sigue el periodo de proliferación (folicular o estrogénico), con abundantes mitosis celulares del epitelio y estroma; la mucosa aumenta de espesor; existe mayor irrigación sanguínea; y las glándulas del endometrio, hasta ahora en reposo, de forma tubular, presentan imágenes en espiral o en tirabuzón, en relación con el ciclo ovárico, el final de este periodo -- corresponde a la madurez del folículo y a la puesta ovular.

Al periodo de proliferación sigue el progestacional o de secreción (luteínico o folículoluteínico), de una duración constante, calculada en 14 días premenstruales e independientemente de las variaciones del tiempo del ciclo. El espesor de la mucosa aumenta al doble o triple; las glándulas se hipertrofian, se hacen aún más sinuosas; sus células se vacuolizan, apareciendo en ellas granulaciones de glucógeno y una secreción mucosa que abulta su luz. Las células epiteliales de las glándulas se hacen más voluminosas. Los núcleos son rechazados hacia el polo apical de la célula (hacia la luz de la cavidad uterina). La estroma se edematiza, observándose en ella numerosos leucocitos, y las arteriolas se disponen en forma de espiral.

En el 22o. día del ciclo la mucosa uterina adquiere un franco estado pregrávido o progestacional. En este periodo los tubos glandulares aumentan su contenido en glucógeno, toman los contornos característicos de un serrucho, los núcleos se dirigen hacia la región basal de las células mientras que el glucógeno llena toda la célula.

En consecuencia de esta actividad secretora, se delimitan en la mucosa dos capas bien diferenciadas: la profunda, que es la esponjosa o basal y la superficial, capa compacta o funcional.

Es necesario que el endometrio llegue a este grado de transformación -- secretora para posibilitar la implantación o anidación del óvulo fecundado. Durante este periodo secretorio, el folículo de Graaf que liberó al óvulo llega a toda su madurez luteínica bajo cuyo estímulo hormonal

tuvo lugar el proceso progestacional de la mucosa.

Si el óvulo no se ha fecundado, el cuerpo amarillo entra en regeneración; sobrevienen hemorragias en la mucosa, que destruyen gran parte de ella, descamándose y expulsándose al exterior, con la aparición de la regla.

El día del intermenstruo en que se efectúa la puesta ovular no puede establecerse con toda exactitud. Durante un ciclo normal de 28 días la ovulación tendría lugar el 14o. día. En los ciclos irregulares es preferible situar la fecha de la ovulación en el 15o. día que precede al 1er. día de la menstruación, puesto que la fece progestacional es relativamente constante.

Fisiología de la vagina: La vagina cumple un importante cometido como órgano de la cópula, como tubo excretor y por ser parte del canal del parto; además de estas funciones posee la de ser un medio depurador del tracto genital. Gracias a la hormona estrogénica se fija el glucógeno en su epitelio, el cual, al descamarse desprende glucógeno en la luz vaginal. La flora vaginal, formada en su mayor parte por los bacilos de Doderlein, utiliza el glucógeno para producir una fermentación láctica con la cual se acidifica el medio vaginal y se hace incompatible con la proliferación de la mayoría de las bacterias patógenas.

Fisiología de las glándulas mamarias: la función de la glándula mamaria es la lactación.

Los estrógenos y la progesterona actúan en las mamas.

Los estrógenos estimulan el desarrollo de los conductos mamarios. La progesterona actúa en la glándula preparada por los estrógenos y fomenta que llegue a su término el desarrollo de conductos alveólos, las células secretorias de las mamas. La concentración alta de estrógenos en la sangre inhibe la secreción adenohipoficiaria de hormona lactógena.

La disminución rápida de estrógenos resultante de la concentración san-

guínea estimula a la adenohipófisis, que secreta hormona lactógena.

La hormona lactógena estimula la lactación; esto es: hace que los alveólos de las glándulas mamarias secreten leche. La secreción láctea comienza aproximadamente en el tercer o cuarto día después del nacimiento del niño, y sustituye a una secreción acuosa y amarillenta llamada calostro. Por virtud del estímulo repetido del amamantamiento, suele seguirse formando leche durante seis o nueve meses, incluso más.

La oxitocina estimula a los alveólos mamaros para expulsar la leche hacia los conductos, lo cual permite al lactante extraerla al mamar.

9.- ALTERACIONES DEL APARATO REPRODUCTOR FEMENINO

Cistocele, Rectocele: Son herniaciones de la vejiga y del recto respectivamente por defecto del tabique vaginal.

Enteroccele: Es una herniación generalmente del intestino a través del fondo del saco posterior, o de un defecto del piso pélvico hacia la bóveda vaginal.

Uretrocele: Frecuentemente acompañado de un cistocele, es la caída de la porción media y proximal de la uretra en la vagina.

Leucorrea: Es un escurrimiento vaginal que puede ocurrir en cualquier edad, generalmente obedece a una infección del tracto genital inferior.

Vaginitis: Infección de la vagina por: tricomonas, haenophilus, monilia o candida, herpes gonococos microorganismos inespecíficos, escabiasis - (sarna) oxiuros, etc.

Eccema: Se aplica inespecíficamente a una dermatosis común, pruriginosa y húmeda que se caracteriza por escoriaciones, costras y liquenificación ulterior. Dermatitis por contacto.

Psoriasis: Es una dermatosis crónica y a menudo de tipo familiar.

Quistes del conducto de Bartholin: Una tumoración blanda, localizada a la altura de la unión del tercio medio con el inferior del labio menor. Esta anomalía obedece casi invariablemente a una infección piógena.

Cervicitis: Se caracteriza por una evención ocasionada por el crecimiento de las células endocervicales hacia afuera (infección cervical).

Prolapso uterino: Es la protrucción anormal del útero a través de la abertura del piso pélvico o hiato genital.

Mioma: La neoplasia más común del tracto genital femenino

Salpingitis inflamación de las trompas de falopio.

Quiste del ovario:

Glándulas mamarias: C.A., nódulos, quistes.

Chancro: Infección venérea

Cáncer de: Vulva, vagina, útero, etc.

V.- HISTORIA NATURAL DE LA ENFERMEDAD Y NIVELES DE LEAVELL AND CLARCK.

ENFERMEDAD VENEREA "SIFILIS"

| PERIODO PRE-PATOGENICO | | PERIODO PATOGENICO | | | RESULTADOS |
|---|--|--|--|---|---|
| Interacción entre el:
Agente: Treponema Pallidum
Huésped: Hombre
Med. ambiente: Relación sexual
Producción del estímulo: Penetra en el organismo a través de la piel, mucosas; más común por medio de los órganos genitales durante el coito y en ocasiones, los labios al besar. | | REACCIÓN DEL HUESPED AL ESTIMULO | | | RECUPERACION
INCAPACIDAD
EDO. CRÓNICO
MUERTE |
| | | PATOGENESIS TEMPRANA | ENF. TEMPRANAMENTE DETECTABLE. | ENFERMEDAD AVANZADA | |
| | | Formación del chancro en los órganos genitales. | Síntomas establecidos:
Malestar general.
Cefalea.
Linfadenopatía:
Anemia.
Placas mucosas.
Erupciones cutáneas. | Posterior a varios años, afecta los órganos internos, los sistemas; cardiovascular y nervioso central.

Goma: lesión característica de esta fase. | |
| SALUD OPTIMA | SALUD DISMINUIDA | ENF. INCIPIENTE | ENF. FRANCA | CONVALESCENCIA | |
| -Goza de vigor físico completa.
-Resiste los agravios del medio ambiente.
-Inteligencia normal.
-Capacidad para adaptarse a llevar una vida de relación normal. | El hombre pasa por un mecanismo de agresión y defensa en los aspectos biológicos, psicológicos y social.

Si las defensas son apropiadas se recompensa la salud. | Pérdida del vigor físico, agresión del medio ambiente.

Disminución del rendimiento intelectual.

Dificultad para adaptarse a la vida de relación. | Declaración de un proceso patológico más o menos grave. | | RECUPERACION
EDO. CRÓNICO
MUERTE |

NIVELES DE APLICACION DE MEDIDAS PREVENTIVAS EN EL PROCESO SALUD-ENFERMEDAD

| PREVENCIÓN PRIMARIA | PREVENCIÓN SECUNDARIA | | PREVENCIÓN TERCIARIA | |
|--|--|--|---|--|
| PROMOCION DE LA SALUD | PROTECCION ESPECIFICA | DIAGNÓSTICO Y TRATAMIENTO OPORTUNO. | DISMINUCION DE LA INCAPACIDAD | REHABILITACION |
| <p>Convertir al paciente en no infeccioso.
 Abstinencia sexual.
 Empleo de condones.
 Educación en materia de enfermedades venéreas a población especialmente adolescente.
 Educación a pacientes que han tenido enfermedad sexualmente transmitida (signos, síntomas, complicaciones, contagio, etc.).
 Estimular al paciente a someterse a exámenes apropiados de vigilancia ulterior, llevar el tratamiento adecuado, y llevar a tratamiento a contactos sexuales.
 Realizar servicios de exámenes selectivos.
 Organizar sesiones de grupos 10-20 jóvenes en discusión al tema.
 Proporcionar fuentes de información exacta.</p> | <p>Abstinencia sexual.
 Uso de condones o preservativos.
 Evitar contacto sexual con mujeres de la calle o amigas de ocasión y/o con personas que hayan tenido enfermedad sexualmente transmitida.</p> | <p>Diagnóstico Clínico: Por medio de interrogatorio y de acuerdo a signos y síntomas que presente el paciente.
 Diagnóstico Laboratorio: Campo obscuro; examen importante en sífilis primaria, ya que las pruebas serológicas no son positivas con frecuencia en etapas tempranas de la enfermedad.
 Pruebas serológicas en sífilis No treponemales: fáciles y menos costosas, común. Prueba serológica treponemal que se utiliza en el diagnóstico sífilis. Treponemal: difícil de realizar poco utilizable; prueba serológica treponemal que se utiliza en el diagnóstico sífilis.
 Tratamiento: Con antibióticos.
 Penicilina Benzatínica, tetraciclina, eritromicina.
 Evitar contacto sexual durante la evolución de la enfermedad.
 Aplicación de tratamiento completo para evitar complicación o sífilis de avance más grave.
 Aplicación de tratamiento a contactos sexuales del paciente.
 Orientación de higiene personal y medidas preventivas.</p> | <p>El paciente deberá ser convencido e informado de lo importante que es continuar el tratamiento, ya que si no es así su enfermedad avanzará hasta llegar a afectar el sistema cardiovascular y nervioso, y será tan grave que el paciente puede llegar a requerir hospitalización en una institución psiquiátrica o morir.
 El tratamiento deberá abarcar a contactos del paciente principalmente a mujeres embarazadas, ya que el bebé a través de la placenta puede adquirir la sífilis y llegar a afectarle el sistema nervioso y cardiovascular, y sufrir enfermedades como neurosífilis y gomas.</p> | <p>Los pacientes con sífilis deberán ir a control con su médico o a las unidades clínicas, servicios de medicina preventiva o servicios especializados del control de estas enfermedades, se les deberá practicar su examen periódicamente. Prueba serológica treponemal en el diagnóstico sífilis. Se les debe dar orientación a pacientes y personas en general que en los servicios de medicina preventiva se les podrá dar toda la información necesaria respecto a estos padecimientos, (signos, síntomas, tratamiento y posibles complicaciones en caso de no adquirir tratamiento).</p> |

VI. EDUCACION SEXUAL A ADOLESCENTES ANTE CAMBIOS DEL APARATO REPRODUCTOR MASCULINO Y FEMENTINO.

Cada día aumentan las pruebas en favor de que un programa sano y saludable de Educación Sexual puede ser un medio valioso para elaborar actitudes e ideas adecuadas con respecto a la sexualidad, así como hábitos sexuales deseables, porque muchos vicios y enfermedades sociales tienen su origen en la ignorancia, en los ideales bajos, en las malas compañías, en las inhibiciones débiles y en otras causas semejantes.

La opinión unánime de los biólogos, médicos, psicólogos, educadores y otros estudiosos de la naturaleza humana es que los padres deben proporcionar al niño, gradualmente, una Educación Sexual proporcionada a su curiosidad y a su capacidad para comprenderla; que si bien la información dada al niño de 6 años debe ser diferente en forma, y probablemente muy distinta, de la que se da al de 12 a 14 años, la primera debe estar con la segunda y que deben evitarse con todo cuidado toda falsedad y toda tensión emocional. El progreso y el aumento de los conocimientos, es en este aspecto, tan deseable como en las materias puramente académicas. La escuela tiene un papel que desempeñar en la Educación Sexual, no en forma de cursos especiales, sino naturalmente, como parte de los cursos regulares de educación física, higiene, biología, etc.

Si los padres se desconciertan demasiado cuando es necesario abordar los problemas de la vida sexual con sus hijos, es porque contemplan dicha educación bajo las condiciones de su propia sexualidad, la cual, como ya se vio, se encuentra bajo el peso de siglos de prohibiciones. Muchos padres sienten la tentación de dejar para más tarde o por rechazar por completo esa empresa, puesto que piensan que ellos, por su parte, ya asumieron perfectamente su armonía sexual conyugal. Esto es verdadero con bastante frecuencia.

Por otra parte, dichos padres de familia nunca experimentaron una necesidad tan grande como la que padecen sus hijos por el atractivo que --

ejercen hoy los bienes de consumo, el aumento del tiempo de ocio, las perspectivas inmediatas del gozo material; tampoco tuvieron a la misma edad las mismas libertades; ni tampoco se saciaron como lo hacen sus hijos en las fuentes reveladoras de los medios masivos de comunicación, las cuales no ocultan secreto alguno en relación con los problemas del sexo. A los padres a quien corresponde la toma de educar a sus hijos en esta nueva acepción del amor de la pareja; amor fundado en la diversidad y en plenitud erótica vivificante de sus relaciones y en su comunión psíquica.

Las estadísticas demuestran que, de acuerdo con la liberación de la sexualidad, la primera relación sexual no se efectúa si no es entre los 17 a 18 años en gran mayoría de los adolescentes. Sin embargo, puede suponerse que la separación que se manifiesta entre el conocimiento teórico y la práctica del acto sexual solo depende de las prohibiciones del mundo de los adultos, celosos de las prerrogativas de los jóvenes.

La información sexual puede empezar a una edad muy joven hacia los 2 a 3 años, hasta la edad de los 9 a 10 años, durante el periodo de latencia con añadir aquí y allá, diversos retoques complementarios a lo que en un principio fue solo un esbozo rudimentario. Una forma sencilla para la iniciación sobre la orientación puede ser una conferencia transmitida por la radio, un programa de televisión, una película, alguna lectura que el hijo debe efectuar, dará la oportunidad de hablar con él acerca de los problemas sexuales y de inculcarle nociones más precisas.

Según sea la madurez del muchacho, es hacia los 9 a 10 años cuando se debe emprender la tarea de repetir, desarrollándola punto por punto las enseñanzas que se refieren a la anatomía y fisiología de los órganos sexuales, el papel respectivo de las hormonas y de la función nerviosa.

Se contará con la ventaja de que el muchacho ya habrá adquirido cono--

cimientos relativos al tema.

Desde su más temprana infancia, el niño debe enfrentar dificultades de adaptación. Sus impulsos y sus deseos se contradicen entre sí y con los objetos y sucesos del ambiente incluso con las características específicas de estos últimos, que están destinados a habituarlo (mediante el castigo, la aprobación y desaprobación sociales, etc.) en los -- modales y costumbres del grupo. Tiene una multitud de cosas que aprender: una de las más difíciles es el conseguir un equilibrio eficaz, -- sano, satisfactorio entre sus intereses, deseos, impulsos y reacciones emocionales por una parte, y las exigencias y limitaciones que le imponen sus aptitudes y las circunstancias de la vida, por otra. Necesita conocer, mediante experiencias directas, sus propias capacidades y limitaciones, y también adquirir cierto conocimiento de la vida real. -- Los conocimientos que adquiere en los libros y las experiencias indirectas de cualquier clase, no bastan.

LA INFORMACION SEXUAL DE LA JOVEN: La adolescencia de la jovencita, -- su preámbulo por lo menos, se confunde con la aparición de las primeras reglas. Por tanto, la niña tiene que aprender qué cosa es la ovulación, la fecundación, el embarazo y el parto, mucho antes de que aparezca la primera menstruación.

Al hablarle de la ovulación, es fácil explicarle en qué condiciones es imposible la fusión del óvulo con un espermatozoide.

La exposición de los caracteres sexuales secundarios que será completado por la anatomía descriptiva de los órganos genitales del hombre y de la mujer. Esto dará pie a una descripción de las zonas erógenas. Dichas descripciones siempre tendrán que ir acompañadas y completadas con lecciones sobre el sistema nervioso central y periférico, acerca de la función simpática sobre la erección.

De esa manera, cuando llegue a la pubertad, la joven ya no se asustará cuando aparezca la primera regla. Y es aquí donde debe comenzar la ver

dadera educación sexual. Será conveniente que se le proporcione un calendario, un termómetro, para que aprenda en forma práctica a calcular sus periodos de fecundidad, con el propósito de conocerse a sí misma a la perfección. Es evidente que a la madre corresponde cumplir esta tarea, puesto que es necesario que la joven adolescente aprenda a mirarse íntimamente, a fin de discernir algunas anomalías eventuales o algunas infecciones.

El desarrollo del órgano genital masculino y las primeras eyaculaciones son el pretexto para emprender la educación sexual adolescente.

EDUCACION SEXUAL DEL ADOLESCENTE: Si las reglas son el motivo para que la madre proporcione a su hija la educación sexual adecuada, el desarrollo del órgano genital masculino y las primeras eyaculaciones son el pretexto para emprender la educación sexual del adolescente.

El muchacho es capaz de eyacular solo a partir de los diez años. Sin embargo, el caso es poco frecuente. El muchacho es capaz de realizar una relación sexual mucho antes de que sea capaz de eyacular, puesto que las erecciones se manifiestan con suficiente dureza desde la edad de los seis años. En la mayor parte de los casos, es la masturbación entre los diez y doce años, lo que da lugar a la primera eyaculación.

Las poluciones o eyaculaciones involuntarias, son anteriores a la pubertad. Sin embargo no se producen con la misma abundancia ni con la misma frecuencia que a lo largo de la adolescencia, puesto que, un trece por ciento de los adolescentes púberes tienen poluciones que se repiten una o tres veces por semana.

La madre que descubre las huellas que las poluciones dejan sobre las sábanas, puede avisárselo a su marido, porque antes que a nadie es a este último a quien le compete la tarea de la educación sexual del muchacho. En este momento, el padre le puede decir a su hijo que él mismo se ha dado cuenta, por casualidad, de que las sábanas o pañuelos estaban manchados, y guardándose de reprocharle algo, abordar el problema -

de las poluciones y el de la masturbación desde al ángulo de la higiene sexual y del autoerotismo.

La información sexual no debe ser diferente para el adolescente y la -- joven. Cada uno de los dos debe conocer todos los matices y datos esen ciales con respecto al sexo del otro. Por ejemplo, es una equivocación ocultarle a la jovencita que el muchacho tiene poluciones nocturnas, o cuál es el propósito, según nuestra concepción, de la masturbación, que ella también puede realizar. También es un error ocultarle al muchacho que las niñas tienen un sangrado cada mes.

"El programa de la Secretaría de Educación me obligó que les dé alguna información sobre el sexo, la reproducción y temas repugnantes"



Fig. 5

UNIVERSIDAD AUTONOMA DE QUERETARO

1.- PLAN DE CHARLA

TEMA: EDUCACION SEXUAL A GRUPOS DE ADOLESCENTES CUYA EDAD FLUCTUA ENTRE LOS 12 y 16 ANOS.

OBJETIVO: *Que por medio de esta charla se les de una orientación a los adolescentes sobre lo que es Educación Sexual y en que consiste, para que conozcan los cambios que va a sufrir su cuerpo - en general, no solo los órganos genitales, y de esta manera - puedan identificar algún trastorno que puedan tener y sepan - los cuidados e higiene que deben realizar para con su persona.*

CONTENIDO

INTRODUCCION:

Es difícil para el educador dar una orientación a los niños o adolescentes y sobre todo ingrata, si el educador se limita a las fronteras que, a través de los organismos paritamos le señalan. Limitarse solamente, - tal como se ha hecho hasta ahora, en dar una descripción de los órganos sexuales, una explicación breve sobre lo que es el embarazo, es acaso -- una solución?. En verdad no la es, porque de ese modo se desvía, se -- empuja al adolescente a buscar en revistas que se venden en los puestos, revistas pornográficas, que son objeto solo de comercio y que no lo sacan de las dudas que Él tiene.

En tanto que el mundo de los adultos continúe oprimido por una atmósfera cargada de prohibiciones, el adolescente seguirá así con sus dudas: Por eso es importante que se les vaya orientando desde la niñez, para - que así la responsabilidad no caiga solo sobre el maestro y tampoco que de un momento a otro se le de al adolescente toda la orientación que -- debió haber recibido desde un tiempo atrás. Se debe tener precaución - al dar una charla sobre este tema, porque podría ser mal asimilado o -- interpretado en el sentido de una incitación a la búsqueda desenfrenada

de la satisfacción de los deseos sexuales.

DESARROLLO DEL TEMA:

APARATO GENITAL MASCULINO:

Está formado por: Testículos, escroto, próstata, vesículas seminales, epidídimo, conductos deferentes, cordón espermático, conductos eyaculadores, glándulas bulbouretrales, pene.

Los testículos se encuentran en el exterior, descendiendo poco antes del nacimiento por el conducto inguinal a la bolsa del escroto que los alberga. Los testículos solo maduran completamente después de la pubertad. Producen células sexuales o espermatozoides y las hormonas masculinas (andrógenos-testosterona), responsables del desarrollo de los caracteres sexuales secundarios. Los espermatozoides se forman en los conductos seminíferos, que se encuentran apilotonados en el interior del testículo y que, estirados, pueden llegar a tener una longitud de 300 metros.

Después de su maduración, se almacenan las células sexuales en una estructura llamada epidídimo, que pueden contener hasta un billón de espermatozoides que, en un medio ligeramente ácido, conservan su vitalidad durante muchas semanas. La composición final del semen o esperma se consigue sólo en las vías seminales excretorias, al mezclarse varias secreciones glandulares. Las más importantes son las de vesículas seminales y de la próstata, que son alcalinas y favorecen la movilidad de los espermatozoides. Las llamadas glándulas de Cowper localizadas en la raíz del pene, en el suelo de la pelvis, secretan secreción a la uretra, poco antes de la eyaculación seminal, para neutralizar los restos de orina y preparar la mucosa para la polución. Ya que los ácidos paralizan e incluso matan a los espermatozoides. Cada centímetro cúbico de semen contiene 100 millones de espermatozoides, por lo que en una eyaculación pueden liberarse hasta 50 millones.

El órgano masculino o pene consta de tres cuerpos eréctiles; el uretral, que forma también el glande, y los dos cuerpos cavernosos, que se insertan en la pelvis y están rodeados de firmes envolturas conjuntivas. La polución seminal se posibilita por la fuerte musculatura, constituida espiralmente en tres capas, de los conductos deferentes, cuya contacción oleada lanza el líquido seminal desde el epidídimo a la uretra.

APARATO GENITAL FEMENINO:

Está formado por: Monte de venus, vulva, vagina, útero, trompas de falopio, ovarios, glándulas mamarias.

Situados internamente, efectúan también, durante el desarrollo embrionario, una migración parecida a la del varón, pero no llegan a salir al exterior. Los ovarios se sitúan, en la mujer madura, en unos huecos -- junto a la pelvis menor, manteniéndose fijos por unos ligamentos. Los óvulos se forman a intervalos periódicos y son trasladados por las trompas de falopio a la matriz. También las glándulas sexuales femeninas producen hormonas (estrógenos-progesterona) responsables de la constitución corporal de la mujer, de sus ciclos menstruales y de las características propias de la naturaleza y de las características propias de la naturaleza.

El útero o matriz es un órgano muscular cuyo revestimiento interior define el medio más adecuado para recibir, albergar, cuidar y desarrollar el fruto de concepción. Durante cada menstruación se elimina esta mucosa en su totalidad para que después vuelva a formarse en espera de que el óvulo sea fecundado.

La vagina une los órganos sexuales con el exterior. Su mucosa consta de epitelio pavimentoso, pero falta en ella células glandulares. Sólo a la entrada se encuentran unas glándulas mucosas (glándulas de bartolino) Si el semen masculino se deposita en la cópula vaginal posterior, los espermatozoides, mediante un movimiento activo de su cola tienen que --

atravesar el cuello del útero, la cavidad uterina propiamente dicha y llegar a las trompas para producir, en su caso una fecundación. Una secreción vaginal demasiado ácida destruye los espermatozoides, que en la cavidad uterina y en las trompas pueden sobrevivir hasta dos días, mientras que en la vagina tienen una vida limitada a unas horas.

Las glándulas mamarias, también pertenecen a los órganos reproductores, intervienen en los cambios periódicos que experimentan los órganos genitales femeninos; su actividad es dirigida por hormonas, que también gobiernan la secreción láctea después de dar a luz.

EVALUACION .

La evaluación se realizará a base de preguntas, para así saber qué tanto fue asimilado en la exposición de las pláticas que se impartieron en base al tema de Educación Sexual.

- 1.- Dé los nombres de las partes que componen los órganos genitales -- masculinos y femeninos.
- 2.- Dónde se producen las células reproductoras masculinas.
- 3.- Dónde se producen las células reproductoras femeninas.
- 4.- A qué edad comienza el niño a desarrollarse y a producir espermatozoides.
- 5.- Cómo ayuda el escroto a los testículos a producir los espermatozoides.
- 6.- Dónde crecen los espermatozoides.
- 7.- Dónde espera el espermatozoide su turno para ser usado.
- 8.- Cuál es el nombre del corto trecho existente entre el conducto deferente y la uretra.
- 9.- Cuáles son los tres componentes del semen.
- 10.- Cuál es el nombre del largo tubo que se encuentra en el interior del pene.
- 11.- Viajan la orina y el semen alguna vez juntos por la uretra.
- 12.- Quiénes crecen primero las niñas o los niños.

- 13.- Qué es el ciclo menstrual.
- 14.- Dónde se encuentra el nido que se prepara cada mes en la madre.
- 15.- Cuántos óvulos del ovario maduran cada mes.
- 16.- Cómo pasa el óvulo del ovario al útero.
- 17.- Cuánto dura el flujo menstrual.
- 18.- Qué es un espermatozoide.
- 19.- Qué es un óvulo.

VII.- CONCLUSIONES Y SUGERENCIAS

Durante el tiempo que estuvimos elaborando este trabajo de titulación, nos dimos cuenta que la mayoría del personal de enfermería tiene poca información referente al tema de Educación Sexual, lo cual no permitía que en dados casos puedan dar una orientación adecuada a los o las pacientes adolescentes que atendemos.

Los pacientes en la etapa de la pubertad y posteriormente la adoles--cencia necesitan saber sobre qué sucede en su organismo, nosotras como las personas que tenemos más contacto con estos, tenemos el deber y la obligación de orientarlos sobre temas que muchas veces en sus --hogares jamás mencionan y que ellos se dan cuenta por fuentes de in--formación no muy aconsejables.

No solamente podemos dar una información como esta en el momento que los adolescentes se encuentran en una institución de salud, sino que_ podemos ir directamente a escuelas, ya sea información a maestros y -padres de familia o directamente con los jóvenes.

Por eso es necesario que todas nosotras hagamos una recopilación de -datos concisos y claros sobre el tema para posteriormente transmitir--los a personas interesadas sobre el tema.

VIII. GLOSARIO DE TERMINOS.

- Acinos.- Término anatómico con el que se designan los elementos terminales constitutivos de algunas glándulas (ejemplo: la mama) se denominan así porque recuerdan racimos de uvas.
- Alcalino.- Oxidos metálicos que por ser muy solubles en el agua pueden obrar como bases enérgicas.
- Ampolla.- Dilatación sacular en un conducto.
- Anabolia.- Primera fase del metabolismo.
- Anastomosis.- Unión entre dos venas, arterias, nervios, etc.
- Anemia.- Enfermedad de la sangre caracterizada por el empobrecimiento del número de glóbulos rojos o de la hemoglobina.
- Antro.- Caverna, cueva, gruta.
- Apelotonados.- Agrupados
- Aponeuróticas.- Se denomina así a una membrana blanquesina sutil, aunque muy resistente que envuelve a cada uno de los músculos, encerrándolos en una vaina.
- Atrésicos.- Falta congénita de la apertura normal al exterior de los conductos internos de nuestro organismo, - producida por un defecto en el desarrollo embrionario.
- Autónomas.- Condición del individuo o entidad que de nadie de pende en ciertos conceptos.
- Biocromial.- Perteneciente a la parte más elevada del omóplato articulado con la clavícula.
- Biopsia.- Observación microscópica de la estructura histológica de un trozo de tejido extirpado quirúrgicamente de un organismo.
- Carcinomas.- Tumor maligno de origen epitelial.
- Cefalea.- Dolor de cabeza de cualquier origen.
- Centriolos.- Parte central del centrosoma.
- Cervix.- Cuello uterino; porción estrecha del útero o matriz, que forma su extremo inferior y desemboca en la vagina.

| | |
|-------------------|---|
| Eversión.- | Especie de hernia. |
| Expele.- | Expulsa. |
| Eyacuación.- | Expulsión del semen, usualmente en el clímax (orgasmo) del acto sexual. |
| Fascia.- | Formaciones aponeuróticas que cubren ciertos <u>másculos</u> . |
| Fascículos.- | Folletos |
| Fecundación.- | Unión de un óvulo y un espermatozoide de la que <u>resulta</u> la concepción. |
| Fértil.- | Que puede procrear. |
| Fimosis.- | Estrechez del orificio del prepucio el cual no <u>permite</u> el descubrimiento del glande. |
| Flagelar.- | Azotar. |
| Folículo.- | Vesícula cerca de la superficie del ovario que <u>contiene</u> el óvulo en desarrollo. |
| FSH.- | Hormona estimulante de los folículos. |
| Gestación.- | Embarazo, periodo desde la concepción hasta el nacimiento. |
| Goma.- | Lesión solitaria con una necrosis central de color amarillo pálido, puede afectar la piel, hueso, mucosa, hígado, testículos, etc. |
| Gonadotropina.- | Sustancia que tiene efecto estimulante sobre las <u>gónadas</u> , (glándulas sexuales). |
| Hiperpigmentado.- | Aumento en la pigmentación. |
| Hipertrofia.- | Agrandamiento excesivo o acreción de un órgano <u>corporal</u> debido a crecimiento de sus células <u>constituyentes</u> . |
| Homólogo.- | Correspondiente en posición, estructura u origen <u>con otra entidad anatómica</u> . |
| ICSH.- | Hormona estimulante de las células <u>intersticiales</u> . |
| Ingurgitación.- | Tragar la comida sin mascarla. |
| Invagina.- | Formación de una bolsa o pliegue en una membrana, <u>hoja blastodérmica</u> o capa de tejido que se <u>dirige</u> hacia el interior; bolsa o pliegue así formado. |

- Laxo.- Flojo, que no está tirante.
- Leucositos.- Glóbulos blancos.
- Levulosa.- Azúcar de frutas que se encuentra con la glucosa en la miel y en el zumo de las frutas.
- LH.- Hormona luteinizante.
- Líbido.- Impulso o urgencia sexual.
- Lipoides.- Sustancia de las grasas neutras que sirven como energético al organismo.
- Lóbulos.- Porción más o menos saliente de una víscera limitada por cisuras y divisiones.
- Mediastinum testis.- Espacio o porción medio de un cuerpo o antro.
- Meiosis.- División por reducción celular, como en la espermatogénesis y la ovogénesis, en las cuales se producen células hijas que contienen la mitad del número de cromosomas presentes en la célula original. Mitosis.
- Menarquía.- Instalación de la menstruación en la mujer que ocurre al final de la pubertad y que anuncia el periodo de la adolescencia.
- Menstruación.- Descarga de sangre desde el útero a través de la vagina que normalmente se repite a intervalos aproximados de cuatro semanas en las mujeres entre la pubertad y la menopausia.
- Mitocondrias.- Parte de la célula.
- Necrobiosis.- Es el conjunto de las modificaciones que un tejido recién muerto sufre en el organismo por la influencia de los tejidos vivos circundantes.
- Neurosífilis.- Infección sífilítica del sistema nervioso.
- Neoplasia.- Es la inflamación de tejido nuevo, tan normal como patológico.
- Nódulo.- Es un pequeño relieve bien circunscrito y duro de tejido neoformado, localizado en la dermis cutánea o en el tejido celular subcutáneo.
- Nulípara.- Mujer que nunca ha tenido un hijo.
- Orgasmo.- Máximo o clímax de la excitación durante la actividad sexual.

- Oscilaciones.- Moverse alternativamente un cuerpo a un lado y - - otro de su posición de equilibrio.
- Ovogénesis.- Proceso de desarrollo o maduración del óvulo.
- Ovulación.- Liberación de un óvulo maduro, no fecundado, desde un folículo de Graff del ovario.
- Parénquima.- Es el conjunto de células propias del órgano con - funciones específicas: es la estructura de los di- versos órganos internos.
- Psicosomática.- Parte de la ciencia médica que trata de los desór- denes psicosomáticos.
- Psitacosis.- Enfermedad infectocontagiosa producida por un virus desconocido.
- Plexo.- Es el entrecruzamiento de varios elementos de la -- misma naturaleza.
- Post-menopáusica.- Posterior a la ausencia de la menstruación.
- Pre-grávido.- Antes de la gravidez.
- Pre-puberal.- Es la maduración de las glándulas sexuales (testí- culos y ovarios) para su función procreadora. Es un acontecimiento fisiológico importantísimo que señala el paso de la infancia a la juventud.
- Proliferando.- Multiplicación muy activa de elementos orgánicos -- similares, especialmente células y tejidos.
- Protrusión.- Estado de un órgano exageradamente proyectado hacia adelante.
- Quiste.- Son los tumores interiormente vacíos de contenido - líquido, y de naturaleza y origen diversos.
- Rete testis.- Red de conductos que atraviesan el mediastino del -- testículo.
- Sacciiformes.- Que tienen forma de saco.
- Semen.- Secreción de los órganos reproductores masculinos - eyaculados por el pene en el orgasmo y que contiene, en el hombre fértil, espermatozoides.
- Seroso.- Liso, delgado.
- Seudo.- Falso

- Pseudohermafrodita.*- Individuo que tiene órganos sexuales externos masculinos y femeninos, usualmente rudimentarios, pero que tienen las glándulas sexuales (ovario y -- testículo) de un solo sexo, siendo así fundamentalmente hombre o mujer.
- Sinuosos.*- Torcidos, que dan vueltas.
- Somática.*- Perteneciente al cuerpo y no a la psiquis o mente: orgánico o diferencia de funcional o psicossomático.
- Teratoma benigno.*- Tumores generalmente de forma quística, constituidos por variadísimos tejidos irregularmente combinados y entremezclados entre sí.
- Tortuosos.*- Lo que da muchos rodeos (vueltas)
- TPI.*- Prueba serológica treponemal que se utiliza en el diagnóstico de la sífilis (inmovilización del treponema Pallidum).
- Tracoma.*- Inflamación de la mucosa conjuntival.
- Tromboflebitis.*- Inflamación de una vena (flebitis) con formación de un trombo que ocluye total o parcialmente la luz de la vena.
- Trombosis.*- Obstrucción de un vaso sanguíneo como resultado de -- la formación de un coágulo de sangre dentro del mismo vaso.
- Úlcera.*- Es una eroción circunscrita de la superficie cutánea o mucosa.
- Utrículo.*- Parte del oído interno.
- Vacuolizan.*- Degeneración del protoplasma celular (formación de espacios y cavidades vacíos en el interior del protoplasma)
- Verumontanum.*- Pequeño montículo en la porción de la uretra masculina que pasa por la próstata y que contiene los -- orificios de los conductos eyaculadores.
- VDRL.*- Prueba serológica treponemal que se utiliza en el -- diagnóstico de sífilis (laboratorio de investigación de enfermedades venéreas).

IX. REFERENCIAS BIBLIOGRAFICAS.

DR. RALPH C. BENSON
 MANUAL DE GINECO Y OBSTETRICIA
 EDITORIAL EL MANUAL MODERNO
 SEGUNDA EDICION

FROBISHER, SOMMERMEYER-GOODALE
 MICROBIOLOGIA Y PATOLOGIA
 EDITORIAL INTERAMERICANA
 QUINTA EDICION.

FÖWLER D. BROOKS
 PSICOLOGIA DE LA ADOLESCENCIA
 EDITORIAL KAPELUSZ
 SEGUNDA EDICION 1959.

E. GARDNER
 ANATOMIA
 SALVAT EDITORES, S. A.
 SEGUNDA EDICION 1971.

GELLIS-KAGAN
 PEDIATRIA TERAPEUTICA 6
 SALVAT EDITORES, S. A.
 EDICION 1977.

SMITH, GERMAIN
 ENF. MEDICO QUIRURGICA
 EDITORIAL INTERAMERICANA
 CUARTA EDICION 1978

ENF. MA. DE JESUS GARCIA GONZALEZ
 ELEMENTOS BASICOS DE LA TEORIA Y PRACTICA
 DE ENFERMERIA
 1976 TESIS PROFESIONAL

ARTHUR C. GUYTON
 TRATADO DE FISILOGIA MEDICA
 EDITORIAL INTERAMERICANA
 CUARTA EDICION 1971

KIMBER
 MANUAL DE ANATOMIA Y FISILOGIA
 PRENSA MEDICA MEXICANA
 7a. REIMPRESION 1974.

DR. KRUPP, MARGEN, CHALTON
 DIAGNOSTICO Y TRATAMIENTO
 EDITORIAL MANUAL MODERNO
 SEPTIMA EDICION 1972

ROBERT C. KOLODNY
TEXT BOOK OF SEXUAL MEDICINE
LITTLE BROWN AND COMPANY
BOSTON 1979

LANGLEY, TELFORD, CHISTENSEN
ANATOMIA Y FISILOGIA
EDITORIAL INTERAMERICANA
CUARTA EDICION 1979

JAMES LESLIE MCCARY
SEXUALIDAD HUMANA
EDITORIAL EL MANUAL MODERNO S.A.
TERCERA EDICION 1980

DR. SALVADOR MALDONADO VAZQUEZ
SEXUALIDAD E INTEGRACION FAMILIAR
EDITORIAL TEXTO E IMAGEN S.A.
SEGUNDA EDICION.

BURT, MUKS
EDUCACION SEXUAL
EDITORIAL INTERAMERICANA
SEGUNDA EDICION 1976

DEKEITH L. MOORE
EMBRIOLOGIA CLINICA
EDITORIAL INTERAMERICANA
SEGUNDA EDICION 1979

PARKER, ANTHONY, CATKERINE
ANATOMIA Y FISILOGIA
EDITORIAL INTERAMERICANA
SEPTIMA EDICION 1970.

A. PEDRO -PONS
PATOLOGIA Y CLINICA MEDICA, TOMO II
EF. DE LA SANGRE Y DE LAS GLANDULAS
ENDOCRINAS
SALVAT EDITORES, S.A. 1976

MARCEL ROUEL
GUIA DE INFORMACION SEXUAL
EDITORIAL DIANA
PRIMERA EDICION 1978

DONALD R. SMITH
UROLOGIA GENERAL
EDITORIAL EL MANUAL MODERNO, S. A.
SEXTA EDICION 1980

EL GRAN LIBRO DE LA SALUD
ENCICLOPEDIA MEDICA
SELECCIONES DEL READER'S DIGEST

GEORGEANNA SEEGAR JONEZ
TRATADO DE GINECOLOGIA
EDITORIAL INTERAMERICANA
NOVENA EDICION 1977.

RICARDO SCHWARTZ, SILVESTRE SALA
OBSTETRICIA
EDITORIAL EL ATENEO
TERCERA EDICION.

JULIO MANUEL TORROELLA Y ORDOZGOITE
PEDIATRIA
EDITORIAL MENDEZ OTEO
EDICION 1977

NELSON VAUGHAN MC KAY
TRATADO DE PEDIATRIA TOMO II
SALVAT MEXICANA DE EDITORES, S. A. DE C.V.
SEPTIMA EDICION 1981

ROBERT A. WILLIAMS
TRATADO DE ENDOCRINOLOGIA
SALVAT EDITORES, S. A.
TERCERA EDICION 1979

WILHELM - REICH
REVOLUCION SEXUAL
EDICIONES ROCA
PRIMERA EDICION 1976.