



Universidad Autónoma de Querétaro  
Facultad de Medicina  
Especialidad en Ortodoncia



“EFICACIA DEL USO DE FLUORUROS EN LA DISMINUCIÓN DE LESIONES  
BLANCAS DE DESMINERALIZACIÓN EN PACIENTES CON TRATAMIENTO  
ORTODÓNCICO”

**Tesis**

Que como parte de los requisitos para obtener el Diploma de la  
Especialidad en Ortodoncia

**Presenta:**

M.E. José Nahum Lara Jara

**Dirigido por:**

C.D.E.O. Luis Alberto Anguiano Martínez

Centro Universitario, Querétaro, Qro.  
Marzo 2021  
México



Dirección General de Bibliotecas y Servicios Digitales  
de Información



EFICACIA DEL USO DE FLUORUROS EN LA  
DISMINUCIÓN DE LESIONES BLANCAS DE  
DESMINERALIZACIÓN EN PACIENTES CON  
TRATAMIENTO ORTODÓNICO

**por**

José Nahum Lara Jara

se distribuye bajo una [Licencia Creative Commons  
Atribución-NoComercial-SinDerivadas 4.0  
Internacional](https://creativecommons.org/licenses/by-nc-nd/4.0/).

**Clave RI:** MEESC-0284040



Universidad Autónoma de Querétaro  
Facultad de Medicina  
Especialidad en Ortodoncia



**“EFICACIA DEL USO DE FLUORUROS EN LA DISMINUCIÓN DE LESIONES  
BLANCAS DE DESMINERALIZACIÓN EN PACIENTES CON TRATAMIENTO  
ORTODÓNCICO”**

**Tesis**

Que como parte de los requisitos para obtener el Diploma de la

Especialidad en Ortodoncia

**Presenta:**

M.E. José Nahum Lara Jara

**Dirigido por:**

C.D.E.O. Luis Alberto Anguiano Martínez

**Sinodales:**

C.D.E.O. Luis Alberto Anguiano Martínez  
Presidente

C.D.E.O. Gissela del Sagrario Serrano Hernández  
Secretario

Dra. en C. Elisa Rebeca Ascencio Rentería  
Vocal

Dra. en C. Aidé Terán Alcocer  
Suplente

Dra. en C. Elia Irene Núñez Hernández  
Suplente

Centro Universitario, Querétaro, Qro.  
Marzo 2021  
México

## Resumen

**Introducción:** las lesiones blancas de desmineralización (LBD) son la principal iatrogenia que ocurre durante el tratamiento de Ortodoncia; de tamaño variable y de color blanco lechoso, estas lesiones suelen aparecer en un periodo de 30 días, y cuya presencia, disminuye el resultado estético esperado por parte de pacientes, familiares y clínicos al finalizar el tratamiento. La colocación de aparatología fija conlleva a un aumento en la presencia de bacterias acidogénas, así como sus productos. El esmalte se ve afectado de manera directa creando zonas de desmineralización alrededor de los Brackets. La zona anterior y superior de la boca es de suma importancia en el aspecto estético. Existe un menor flujo salival en la zona anterosuperior. La prevención es un papel importante por tomar previo, durante y después del tratamiento de Ortodoncia. Los barnices de flúor brindan grandes ventajas en la remineralización del esmalte, actuando de manera específica y permaneciendo más tiempo en boca. **Objetivo:** Determinar cuál de los barnices de flúor tiene mayor eficacia en la disminución de lesiones blancas de desmineralización en pacientes con tratamiento de ortodoncia. **Materiales y métodos:** el diseño de este estudio es prospectivo, experimental, longitudinal, descriptivo, el universo estuvo constituido por pacientes que con un año de tratamiento ortodóncico que presenten lesiones blancas de desmineralización en dientes anterosuperiores permanentes, el tamaño de la muestra fue de 60 piezas dentales de 10 pacientes que cumplieron con los criterios de inclusión, las variables en este estudio fueron LBD, Duraphat de Colgate y ClinPro White. El análisis estadístico fue Chi Cuadrada. **Resultados:** no hubo diferencia significativa al aplicar ambos barnices de flúor sobre las lesiones de desmineralización. **Conclusiones:** No se logra disminución en el tamaño de LBD al aplicar barnices de flúor a un tiempo de dos meses.

(**Palabras clave:** prevención, desmineralización, flúor, Duraphat, ClinPro White, barniz)

## Summary

**Introduction:** White Spot Lesions (WSL) are considered the main iatrogenesis that occurs during orthodontic treatment; variable in size and milky white in color, these lesions usually appear within a period of 30 days, and whose presence reduces the aesthetic result expected by patients, relatives, and clinicians at the end of treatment. The placement of fixed appliances leads to an increase in the presence of acidogenic bacteria and their products. Enamel is directly affected by creating demineralization around brackets and their supports. Anterior and upper area of the mouth is particularly important in the aesthetic aspect but is this zone the one that presents the minor salivary flow. Prevention is an important role to take before, during and after orthodontic treatment. Fluorine varnishes offer great advantages against enamel demineralization, acting in a specific way and staying for a longer period adhered to tooth surface. **Objective:** The aim of this study was to determinate which one of the fluoride varnishes is more effective reducing WSL in patients with orthodontic treatment. **Material and methods:** the design of this study is prospective, experimental, longitudinal, and descriptive, the universe consisted of 10 patients with one year of orthodontic treatment who present WSL in permanent upper anterior teeth, the sample size was 60 teeth. Variables in this study were WSL, fluoride varnishes Duraphat (Colgate) and ClinPro White (3M). data collection was done in Excel for subsequent Chi Square analysis. **Results:** there was no significant difference when applying both fluoride varnishes on demineralization lesions. **Conclusions:** No WSL reduction was achieved when applying fluoride varnishes for two months.

**(Keywords:** Prevention, Demineralization, Fluoride varnishes, Duraphat, ClinPro White)

## **Dedicatorias**

A mis padres, sin cuyo apoyo, esfuerzo y dedicación no hubiera podido alcanzar esta meta.

## **Agradecimientos**

Dr. Anguiano, gracias por el apoyo y disponibilidad que siempre tuvo.

Dr. Rubén gracias por la paciencia y tiempo dedicado desde el comienzo.

Dra. Verónica, gracias por el interés y ayuda que siempre me brindó con la mejor de las disposiciones.

Gracias a todos mis maestros, por su dedicación, interés, ayuda y conocimientos que me enseñaron de la mejor manera.

Por último, pero no menos importante, gracias a mis compañeros y amigos de la especialidad, que con su apoyo y consejos hicieron mas felices estos dos años.

## Índice

<b>Contenido</b>	<b>Página</b>
<b>Resumen</b>	i
<b>Summary</b>	ii
<b>Dedicatorias</b>	iii
<b>Agradecimientos</b>	iv
<b>Índice</b>	v
<b>Índice de cuadros</b>	vi
<b>Abreviaturas y siglas</b>	vii
<b>I. Introducción</b>	1
<b>II. Antecedentes/estado del arte</b>	3
<b>III. Fundamentación teórica</b>	6
<b>IV. Hipótesis o supuestos</b>	12
<b>V. Objetivos</b>	13
V.1 General	13
V.2 Específicos	13
<b>VI. Material y métodos</b>	14
VI.1 Tipo de investigación	14
VI.2 Unidad de análisis	14
VI.3 Muestra	14
VI. Técnicas e instrumentos	17
VI. Procedimientos	17
<b>VII. Resultados</b>	22
<b>VIII. Discusión</b>	24
<b>IX. Conclusiones</b>	28
<b>X. Propuestas</b>	29
<b>XI. Bibliografía</b>	30
<b>XII. Anexos</b>	35



## Índice de cuadros

<b>Cuadro</b>		<b>Página</b>
VII.1	Comparación LBD según producto aplicado	22
VII.2	Presencia LBD grupo Duraphat	22
VII.3	Presencia LBD grupo ClinPro White	22

## **Abreviaturas y siglas**

LBD: Lesiones blancas de desmineralización

## I. Introducción

Uno de los principales objetivos en Ortodoncia es brindarle al paciente atención de manera general, tratándolo en diferentes aspectos con el fin de cumplir sus funciones masticatorias, fonéticas y estéticas. De estas últimas, el resultado estético suma gran importancia al momento de considerar exitoso un tratamiento por parte del paciente, familiares y el clínico tratante.

Desafortunadamente, al momento de brindar al paciente la atención necesaria para devolverle salud de manera integral mediante la aparatología convencional, suelen aparecer lesiones blancas de desmineralización (LBD); que se definen como porosidades de desmineralización cariosa bajo la superficie del esmalte con una opacidad blanca lechosa (Summit et al., 2006). Estas lesiones son producto de la acción de ácidos producidos por bacterias presentes en la placa dentobacteriana, la cual presenta un aumento en la cavidad bucal al momento de colocar la aparatología fija.

En pacientes con maloclusión los sitios de retención de placa dentobacteriana se ven aumentados principalmente por la dificultad por parte del paciente de eliminarla debido al apiñamiento o malposición que las piezas dentarias pueden llegar a presentar; comparándolos con pacientes que presentan una oclusión funcional y sana los cuales pueden realizar un régimen de higiene adecuado. Estos sitios de retención de placa, se ven aumentados al momento de que se lleva a cabo algún tratamiento de ortodoncia, incluso se podría mencionar se crean nuevos sitios de retención, como las superficies vestibulares de los órganos dentarios, las cuales debido a su superficie lisa no tienden a ser el principal sitio de desarrollo de placa, esto debido al bloqueo que presenta la aparatología para realizar un correcto cepillado la cual es la principal forma de eliminación de placa (Zachrisson, 1971).

Un adecuado régimen de higiene bucodental es considerado suficiente para disminuir la cantidad de placa dentobacteriana presente en boca y por consiguiente

la acción de ácidos producidos por bacterias dentro de la misma. Sin embargo, los auxiliares de limpieza y agentes preventivos como el flúor son de gran importancia en la conservación de la estructura y salud bucodental.

El flúor ayuda a prevenir la desmineralización, deteniendo el rompimiento de los cristales presentes en el esmalte y acelerando el proceso de remineralización. Este mineral suele obtenerse mediante la ingesta de alimentos, pero dentro de la odontología suele indicarse el uso de productos ricos en flúor, como pasta dental, enjuagues bucales y barnices dentales.

Mediante el uso de barnices se prolonga el tiempo de exposición del flúor con la superficie del esmalte, por lo que aumenta su grado de efectividad con respecto a otras terapias de prevención y diferentes presentaciones de fluoruro, tales como geles y enjuagues (Bruun y Givskov, 1991). Por esto mismo consideré importante conocer la eficacia de los barnices de Fluoruro de sodio Clinpro® White Varnish (3M™) y Fluoruro de sodio Duraphat (Colgate) en la disminución de las lesiones blancas de desmineralización.

De esta manera, el especialista debe estar alerta de cualquier señal que el paciente muestre y lo haga susceptible a desarrollar estas lesiones en la superficie del esmalte, por lo que la prevención y tratamiento de estas lesiones es una parte fundamental para que el tratamiento de ortodoncia se realice de manera más efectiva y con un resultado más satisfactorio para el paciente.

## II. Antecedentes

O'Relly et al. (1987) estudiaron cuantitativamente la cantidad de zonas de descalcificación y la capacidad de productos comerciales de inhibir o revertir las lesiones de desmineralización relacionadas al tratamiento de ortodoncia. Participaron 20 pacientes con extracciones de premolares programadas, dichos pacientes se dividieron en tres grupos: 1 grupo de control y 3 grupos experimentales. La cantidad de premolares extraídos fue de 58, a los cuales se les colocaron brackets previamente y se les realizó la técnica de grabado ácido. A cada paciente se le otorgó indicaciones específicas de higiene, además de dentífrico con fluoruro de sodio (1,100 ppm) y un cepillo ortodóncico. A los demás grupos experimentales se les implementó enjuague bucal con fluoruro de sodio al 0.05%, una aplicación semanal de fluoruro de sodio al 1.2%, y una aplicación semanal de fluoruro de sodio al 1.2% más enjuague al 0.05% cada noche en los grupos I, II, III respectivamente. Las extracciones se realizaron después de un mes de haber colocado los brackets y se observó que el grupo control presentaba desmineralización en su superficie, el grupo III fue el que mostró haber inhibido y revertido las zonas de desmineralización, por lo que se llegó a la conclusión de que los productos comerciales pueden lograr un efecto positivo como tratamiento de lesiones de desmineralización.

Godoi et al. (2019) realizaron un estudio en el que se evaluó las concentraciones solubles e insolubles de flúor, así como la capacidad de remineralización de diferentes marcas de barnices de flúor sobre lesiones de caries presentes en la superficie del esmalte, se utilizaron 40 bloques esmalte de bovinos que se dividieron en 4 grupos. Grupo 1 -control sin tratamiento, grupo 2-Enamelast (Ultradent), grupo 3- Duraphat (Colgate-Palmolive) y grupo 4- Clinpro White Varnish (3M ESPE). A cada grupo se le aplicó el respectivo barniz cada 6 días. Los bloques se seccionaron longitudinalmente y como resultado Enamelast y Duraphat promovieron la remineralización de la superficie de manera significativa en comparación con el resto de los grupos.

Juárez-López et al. (2018) evaluaron la efectividad preventiva de la aplicación de un barniz de fluoruro de sodio enriquecido con fosfato tricálcico en escolares de alto riesgo cariogénico efectuado durante 12 meses en escolares de seis años de edad inscritos en una escuela primaria en la Ciudad de México. Los cuales se asignaron al azar a dos grupos:

a) Barniz de fluoruro de sodio con trifosfato cálcico cada 4 meses, más cepillado dental con dentífrico fluorado.

b) Sólo cepillado dental con dentífrico fluorado.

A todos se les instruyó sobre la correcta técnica de cepillado a utilizar. Los resultados fueron que de 106 escolares que terminaron los tratamientos, el grupo que recibió barniz de fluoruro de sodio con fosfato tricálcico tuvo menor incremento de superficies cariadas, perdidas u obturadas en dientes permanentes que el grupo de control. La fracción de protección del barniz fue de 36% para los molares permanentes. En el seguimiento de las lesiones cariosas incipientes se observó que 15% del grupo que recibió barniz de fluoruro de sodio con fosfato tricálcico se recuperó en comparación con 0.4% del grupo control.

Vicente et al. (2017) realizaron un estudio comparativo sobre 138 superficies interproximales dentales las cuales las dividieron en 6 grupos:

1) esmalte intacto

2) esmalte intacto + ciclos d desmineralización (DC)

3) reducción interproximal (IR)

4) IR + DC

5) IR + Profluorid + DC

6) IR + Clinpro White + DC. IR fue realizada con una fresa cilíndrica de diamante de 0.5 mm.

Los niveles de calcio, fósforo y flúor fueron cuantificados por rayos x de espectrometría. El flúor fue detectado en los 6 grupos en un porcentaje de 65%, el calcio se encontraba elevado. Sin embargo, los grupos 4 y 6 mostraban signos de desmineralización mientras que el grupo 5 no.

Kooshki et al. (2019) realizaron un estudio comparativo con barniz MI 3M, Nano paste, barniz al 5% de fluoruro de sodio y Duraphat Colgate y su efecto de remineralización en lesiones de desmineralización en el esmalte dental. Fue un experimento in-vitro en el que se utilizaron 60 premolares extraídos y se dividieron en 4 grupos de 15. Se sumergieron en una solución desmineralizante por dos días; una vez realizado la inmersión se les aplicó los diferentes tipos de barniz según las indicaciones del producto, las cuales mencionan eran de aproximadamente 1 minuto, tras hacer la aplicación las muestras fueron sumergidas en agua bidestilada por 24 horas y una vez pasado ese tiempo se les retiró el excedente de barniz, después fueron sometidas a un ambiente similar a la cavidad bucal durante 10 días. Como resultado mostraba que las tres marcas utilizadas mostraban una alta remineralización de las lesiones cariosas incipientes.

### III. Fundamentación teórica

En la actualidad el tratamiento de ortodoncia es una opción que los pacientes suelen tomar con mayor confianza día con día, en busca de una oclusión funcional saludable y estable a largo tiempo, así como respuesta a problemas en la articulación temporomandibular (ATM), buscando estética dental y por consiguiente estética facial, siendo estos dos últimos, los principales motivos en la lista de consulta con el especialista; de esta manera, se espera que el resultado del tratamiento en la mayoría de los casos sea favorable de manera integral; sin embargo, junto con todos los beneficios que se logran mediante el tratamiento de ortodoncia también está acompañada en la mayoría de los casos por efectos secundarios colaterales como lo son las lesiones blancas de desmineralización (LBD) en la superficie del esmalte. Esto conlleva que al finalizar el tratamiento los resultados estéticos se vean comprometidos y en gran cantidad de casos el resultado sea decepcionante en el aspecto estético por parte del paciente, de los padres, y de igual manera crea cierta inconformidad por parte del clínico y colegas (Maxfield et al., 2012).

#### Etiología

La desmineralización es el principal paso para el desarrollo de caries dental, la cual es un proceso que se desarrolla principalmente por varios factores entre los que se encuentran las bacterias localizadas en la placa dentobacteriana, los carbohidratos brindados por la dieta y por los nichos bacterianos presentes en el huésped, como resultado de esta convergencia de factores se presenta la desmineralización de la superficie del esmalte e incluso de la raíz dental, la microbiota responsable de producir ácidos encargados de esta desmineralización suele incluir una amplia variedad de organismos acidógenos, no acidógenos y formadores de base (Newman y Wilson, 1999).

La placa dentobacteriana se define como un conjunto de microorganismos existentes en la superficie dental en forma de bio-película rodeados de una matriz



extracelular de polímeros creados por el huésped. La composición de la placa es diferente en las variadas estructuras y sitios que se pueden presentar aun dentro de la misma pieza dentaria como, por ejemplo, en los surcos de las caras oclusales, en las caras vestibulares que comúnmente presentan una superficie lisa a no ser que se vea alterada por alguna alteración en el desarrollo de esta, y a nivel del surco gingival solamente por mencionar algunos (Allison et al., 2000).

La placa dentobacteriana tiende a desarrollarse de manera más fácil y rápida en sitios difíciles de acceder por parte de las diferentes fuerzas que se aplican dentro de la cavidad oral para tratar de eliminarla. Se pueden mencionar diferentes etapas del desarrollo de la placa dentobacteriana: Absorción de moléculas de origen bacteriano a la superficie del diente: la película adquirida, que se define como una membrana acelular, esencialmente libre de bacterias de origen orgánico que cubre la superficie del esmalte; actualmente se sabe que comienza a desarrollarse una vez que el órgano dentario entra en contacto con la cavidad bucal a diferencia de décadas atrás en las que se pensaba que la película adquirida tenía un desarrollo de origen embriológico. Esto se pudo observar mediante diferentes investigaciones en las que dio como resultado que la membrana podía ser separada de la superficie dental tras someterla a una terapia acida, y tras varias horas se podía observar que la misma membrana cubría nuevamente al diente incluso en la superficie de restauraciones de amalgama. Es principalmente proteínica y está formada por la absorción selectiva de proteínas salivales y no salivales por parte de la superficie del esmalte (Li et al., 2003).

Las principales zonas de acúmulo de placa en pacientes con tratamiento ortodóncico son márgenes cervicales de los dientes, en las zonas debajo de las bandas en las cuales se disolvió el material de cementación (Mizrahi, 1982) y en la resina adyacente a la aparatología, así como en la unión resina esmalte (Gwinnett, 1979).

Al momento de colocar la aparatología del tratamiento de ortodoncia se ven modificados los sitios de retención de placa por lo que su cantidad aumenta y de igual manera se ve modificada la cantidad de bacterias que forman parte de ella. (Gwinnett y Ceen, 1979).

Se ha demostrado que existe un aumento en los niveles de *Streptococcus mutans* y *Lactobacillus* presentes en la placa dentobacteriana circundante a la aparatología y de igual manera los niveles presentes en saliva, las cuales son bacterias acidógenas que producen ácidos orgánicos al presentarse carbohidratos fermentables, de las cuales la sacarosa juega un papel importante para la formación de placa cariogénica (Scheie et al., 1984).

Otro factor importante por considerar para el desarrollo de las lesiones en el esmalte debido a la desmineralización es el pH, el cual al disminuir permite que exista una disolución de iones de calcio y fosfato, pero que al volver a sus condiciones normales permite una deposición adecuada de estos iones que se encuentran presentes en la saliva. Si se pierde el equilibrio entre disolución-deposición y el pH se mantiene bajo por un tiempo prolongado, existirá una disolución mayor que deposición, por lo que existiría una pérdida completa de iones y se habla de descalcificación del esmalte (Ogaard, 2008). El pH puede variar en diferentes sitios de la cavidad bucal de un solo paciente siendo este un motivo por el cual pensar que existan algunas zonas de mayor desarrollo de lesiones de descalcificación (Arnenberg et al., 1997).

#### Histopatología de lesiones blancas

La apariencia blanca es causada por un efecto óptico debido por la pérdida de tejido que está por debajo de la superficie. Las lesiones pueden presentar diferentes zonas o también se pueden observar como espacios presentes en las que se presenta pérdida de tejido. La primera zona que se observa es la llamada zona translúcida, que presenta una anomalía en la composición de la estructura y un aumento en los espacios en comparación con el esmalte normal. Después se

puede encontrar una zona oscura o también llamada zona positiva, llamada así por la apariencia que toma bajo el microscopio con luz polarizada y presenta un aumento en el volumen de espacios presentes, sin embargo, se ha demostrado que la desmineralización se da en la zona oscura. Continuando con el desarrollo de la lesión y en una fase avanzada se encuentra el cuerpo de la lesión en la que se puede observar una destrucción total del tejido (Gustafson, 1957).

Se pueden encontrar dos zonas de remineralización una en la zona oscura y otra en la capa más exterior del esmalte que, aunque en las radiografías tenga un aspecto radiopaco; su superficie permanece intacta (Silverstone, 1977).

### Prevalencia

Se ha observado la aparición de lesiones blancas de desmineralización en un mínimo de 4 semanas las cuales son el periodo existente entre las citas con el especialista (Ogaard et al., 1988).

También se demostró que los pacientes con tratamiento ortodóncico desarrollan de manera más rápida y severa lesiones blancas de desmineralización comparado con pacientes sin tratamiento ortodóncico, por lo que a lo largo del tiempo afectan de manera más significativa la estructura del esmalte y como consecuencia la estética esperada por parte del paciente al finalizar el tratamiento (Ogaard, 1989).

De igual manera se ha demostrado la incidencia de al menos 1 lesión blanca de desmineralización presente en el 50% de los pacientes con aparatología ortodóncica fija comparado con el solo 24% de los pacientes control que no recibían tratamiento (Gorelick et al., 1982) y se encontró que el 50% de los pacientes que recibían tratamiento ortodóncico desarrollaban al menos 1 lesión blanca de desmineralización durante el transcurso del tratamiento comparado con el 11% de los pacientes control sin tratamiento (Sandvick et al., 2006).

Un dato más alarmante se reportó en el que un 72.9% de los pacientes desarrollaron por lo menos una lesión de desmineralización y de las cuales 2.3% mostraban alguna fase de cavitación (Richter et al., 2011).

Se pueden encontrar con mayor frecuencia lesiones de descalcificación en la superficie de incisivos maxilares, principalmente en los laterales, e incisivos centrales que si bien el incisivo lateral muestra un porcentaje elevado de 23% y el central de tan solo 8.4% presentan una importancia significativa en el aspecto estético del paciente (Gorelick et al., 1982), seguidos de molares mandibulares y premolares mandibulares en la superficie vestibular a comparación de la superficie lingual, si se divide por segmentos; el sector postero-inferior al igual que el antero-superior son los que presentan una mayor incidencia de lesiones de descalcificación pero con una variedad en la presentación de las mismas (Maxfield et al., 2012).

El tratamiento con flúor es una de las principales formas de prevenir el proceso de desmineralización se presenta en diferentes modalidades y concentraciones cada una con indicaciones y con beneficios que le aportan características individuales. Anteriormente se aplicaba de manera preventiva el uso de flúor en agua potable para que estuviera disponible para toda la población. Los dentífricos, enjuagues bucales, geles y barnices son las presentaciones más utilizadas hoy en día que se pueden utilizar individualmente o de manera conjunta para lograr un efecto mayor (Chang et al., 1997).

Según la asociación dental americana concluyó que la aplicación de barniz de flúor sirve de manera eficaz de manera preventiva ante la aparición de lesiones cariosas en pacientes con dentición primaria y permanente.

El uso de barnices de flúor tiene entre sus ventajas que toma menos tiempo para su aplicación, y crea una menor respuesta negativa por parte del paciente por lo que crea mayor aceptabilidad por parte de este (Tenuta y Cury, 2010).

De manera preventiva el uso de barnices de flúor va a depender directamente del riesgo a padecer caries por lo que se toma en cuenta todos los factores que influyen en el desarrollo de la fase inicial de lesiones cariosas. Sin embargo, el principal factor de riesgo a considerar es una historia de lesiones cariosas importante (Featherstone y Ten Cate, 1988).

Una de las ventajas del uso de barnices de flúor es que tienen una capacidad de liberación de flúor por aproximadamente 24 horas después de su aplicación (Eakle et al., 2004).

## **IV. Hipótesis**

### Hipótesis de trabajo.

El barniz Duraphat presenta mayor eficacia en la eliminación de lesiones blancas de desmineralización en pacientes con tratamiento ortodóntico que el barniz Clinpro White.

### Hipótesis nula.

El barniz Duraphat no presenta mayor eficacia en la eliminación de lesiones blancas de desmineralización en pacientes con tratamiento ortodóntico que el barniz Clinpro White.

## **V. Objetivos**

### **V.1 Objetivo general**

Determinar cuál de los barnices de flúor tiene mayor eficacia en la disminución de lesiones blancas de desmineralización en pacientes con tratamiento de ortodoncia.

### **V.2 Objetivos específicos**

- Evaluar el grado de disminución de lesiones blancas de desmineralización bajo la aplicación de barniz Duraphat a un tiempo de 2 meses.
- Evaluar el grado de disminución de lesiones blancas de desmineralización bajo la aplicación de barniz ClinPro White a un tiempo de 2 meses.
- Comparar el grado de disminución de lesiones blancas de desmineralización a un tiempo de 2 meses bajo el uso de barniz Duraphat vs ClinPro White.

## **VI. Materiales y métodos**

### **VI.1 Tipo de investigación**

Prospectivo, experimental, longitudinal, descriptivo.

### **VI.2 Unidad de análisis**

El universo estuvo constituido por piezas dentales de pacientes que con un año de tratamiento ortodóncico presentaron lesiones blancas de desmineralización en dientes anterosuperiores permanentes y que cumplieron con los criterios de inclusión.

### **VI.3 Muestra**

El tamaño de la muestra fue de 60 superficies vestibulares de dientes anterosuperiores con lesiones blancas de desmineralización en pacientes con un año mínimo de tratamiento ortodóncico

#### **VI.3.1 Criterios de selección**

- Pacientes masculinos y/o femeninos de 15 a 30 años.
- Pacientes que presentaron lesiones blancas de desmineralización en dientes anterosuperiores.
- Pacientes que presentaron lesiones blancas de desmineralización en al menos 1 superficie vestibular de la hemiarcada derecha e izquierda.



### VI.3.2 Variables estudiadas

#### Dependiente

Variable	Definición conceptual	Definición operacional	Tipo de variable	Escala de medición	Unidad de medida
Lesiones blancas de desmineralización	Porosidades de desmineralización cariosa bajo la superficie del esmalte con una opacidad blanca lechosa.	El observador utilizando la clasificación esquemática propuesta por Gorelick y cols.	Cualitativa	Nominal	Grado 1: sin formación de lesión. Grado 2: ligera formación de lesión. Grado 3: formación excesiva de lesión. Grado 4: cavitación.

#### Independientes

Variable	Definición conceptual	Definición operacional	Tipo de variable	Escala de medición	Unidad de medida
Fluoruro de sodio Duraphat	Es un barniz de fluoruro de sodio al 5% que contiene 22 600 ppm de flúor en una base de resina.	Se aplicará en las superficies vestibulares de los dientes a estudiar con un tiempo entre citas de 1 semana.	Cualitativa	Nominal	----- -

<p>Fluoruro de sodio 3M™ Clinpro® White Varnish</p>	<p>Es un barniz de fluoruro de sodio al 5%, su contenido es de 22 600 ppm de ion flúor y TCP (Trifosfato de Calcio).</p>	<p>Se aplicará en las superficies vestibulares de los dientes a estudiar con un tiempo entre citas de 1 semana.</p>	<p>Cualitativa</p>	<p>Nominal</p>	<p>-----</p>
---	--	---	--------------------	----------------	--------------

## VI.4 Técnica e instrumentos

Se evaluaron en dos tiempos las superficies vestibulares de los dientes anterosuperiores de pacientes con al menos 1 años de tratamiento ortodóncico que presentaban lesiones blancas de desmineralización, basándome en la clasificación esquemática propuesta por Gorelick et al. (1982). Los resultados se registraron en tablas en Excel para posteriormente realizar una comparación por medio del análisis estadístico chi cuadrada.

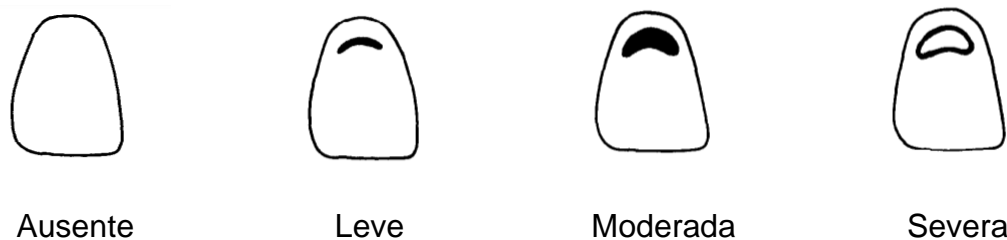


Fig.1 Representación esquemática de la manera en que fueron evaluadas las lesiones.

## VI.5 Procedimientos

### Obtención de las muestras

1. Se acudió a diferentes clínicas odontológicas para realizar el reclutamiento y selección de pacientes que estuvieran interesados en participar en el estudio.
2. A los pacientes interesados, se les entregó el consentimiento informado y se les explicó de manera individual los objetivos, ventajas y desventajas de dicha investigación.
3. Una vez firmado el consentimiento se prosiguió a realizar una revisión clínica a cada uno de los participantes para valorar y confirmar si reunía todos los requisitos de inclusión.

4. Tras haber confirmado la presencia de LBD en los dientes anterosuperiores, se le entregó a cada paciente una pastilla reveladora de placa dentobacteriana (Viarden) para confirmar los sitios de retención de placa y realizar el cepillado previo al primer registro fotográfico. (Fig. 2)
5. El protocolo de aplicaciones de los barnices de flúor que se utilizó fue de: 1 aplicación en el sector anterosuperior de la cavidad bucal cada semana durante un periodo de dos meses.
6. Una vez se realizó dicho registro, se prosiguió con el aislamiento relativo mediante el uso de un retractor de labios (Borgatta) y rollos de algodón para asegurar una mayor adherencia por parte del barniz a la superficie dental. (Fig. 3)
7. Para la aplicación del barniz de ambas marcas se siguieron las indicaciones de dichos productos según el fabricante. (Fig. 4, 5)
8. Al momento de realizar la aplicación del barniz en la superficie dental, se le pidió al paciente que con la ayuda de un espejo facial observara el método utilizado para posteriormente pudiera realizar las aplicaciones semanales en su domicilio.
9. La selección del producto a aplicar en los diferentes pacientes se realizó de manera aleatoria.
10. A los pacientes en los que se aplicó Fluoruro de sodio 5% Clinpro® White (3M™), se les entregó en un sobre sellado las monodosis para realizar tres aplicaciones propias de las semanas restantes de ese mes, así como los aplicadores y rollos de algodón para poder llevar a cabo el aislamiento relativo previo a la aplicación. (Fig. 6)

11. A los pacientes en los que se aplicó Fluoruro de sodio 5% Duraphat (Colgate), se les entregó en un sobre sellado los aplicadores y rollos de algodón para poder llevar a cabo el aislamiento previo a la aplicación. Las dosis del producto fueron entregadas en un dosificador con separaciones, para cada una de las semanas restantes dentro del mes. (Fig. 7)
12. Se les dieron las indicaciones propias de cada producto (Fluoruro de sodio 3M™ Clinpro® White Varnish o Fluoruro de sodio Duraphat-Colgate) para los cuidados posteriores a las aplicaciones y que de esta manera el agente activo tuviera mejor acción.
13. De igual manera se le solicitó a cada paciente un número telefónico para recordar que realizaran las aplicaciones cada semana y también como medio para poder recibir evidencia de dichas aplicaciones.
14. Se les dio cita una vez transcurrido un mes a partir de la primer aplicación para tomar el segundo registro y se les entregó la segunda ronda de aplicaciones.

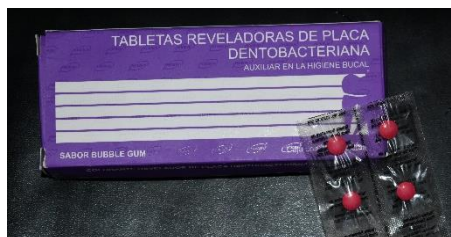

Fig. 2 Tabletas reveladoras de placa




Fig. 3 Retractor de labios

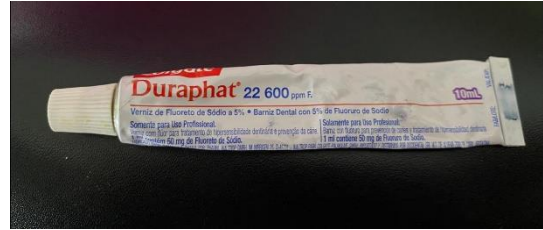

Fig. 4 Duraphat- Colgate  
Fluoruro de sodio 5%)

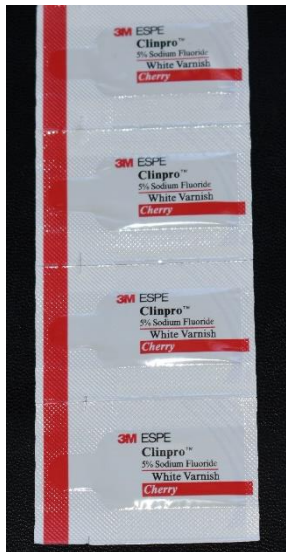

Fig. 5 ClinPro White-3M  
(Fluoruro de sodio 5%).



Fig.6 Kit de aplicaciones  
semanales (ClinPro White)

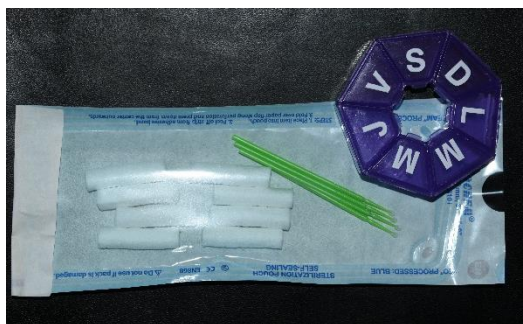

Fig. 7 Kit de aplicaciones  
semanales (Duraphat)

### **VI.5.1 Análisis estadístico**

Tras obtener el registro de las muestras, la información obtenida se vació en una base de datos de Excel (Tabla XI.1), donde se obtuvo la frecuencia de los diferentes grados de LBD presentes al comienzo y finalización del estudio.

El análisis estadístico que se realizó fue Chi Cuadrada mediante el uso del Software GraphPad Prism 6.01.

## VII. Resultados

VII.1 En la tabla 1. Se muestra que no se encontró una diferencia estadísticamente significativa en la eficacia de ClinPro White (3M) y Duraphat (Colgate) para la disminución de LBD. También se observó que el grado de lesión con mayor frecuencia fue el grado 2 (Leve).

Tabla 1. Grado de Lesiones blancas de desmineralización presente según el producto aplicado.

<b>GRUPO</b>	<b>CLINPRO WHITE 3M (n=30)</b>	<b>DURAPHAT COLGATE (n=30)</b>	<b>Valor P</b>
<i>Frecuencia (%)</i>			
<b>Leve</b>	15 (50)	21 (70)	
<b>Moderada</b>	4 (13.33)	9 (30)	0.0009*
<b>Severa</b>	11 (36.66)	0	

\*Chi cuadrada

VII. 2 Se muestra que mediante el régimen de aplicaciones utilizado del barniz Duraphat (Colgate) no existe disminución del grado de LBD.

Tabla 2. Comparación de presencia de Lesiones blancas de desmineralización en grupo Duraphat (Colgate).

<b>DURAPHAT (COLGATE)</b>	<b>INICIAL (n=30)</b>	<b>FINAL (n=30)</b>
	%	
<b>LEVE</b>	70	70
<b>MODERADA</b>	30	30
<b>SEVERA</b>	0	0

VIII. 3 Se muestra que mediante el régimen de aplicaciones del barniz ClinPro White (3M) utilizado no existe disminución del grado de LBD.

Tabla 3. Comparación de presencia de Lesiones blancas de desmineralización en grupo ClinPro White (3M).

<b>CLINPRO WHITE (3M)</b>	<b>INICIAL (n=30)</b>	<b>FINAL (n=30)</b>
	%	
<b>LEVE</b>	50	50
<b>MODERADA</b>	13.33	13.33
<b>SEVERA</b>	36.66	36.66



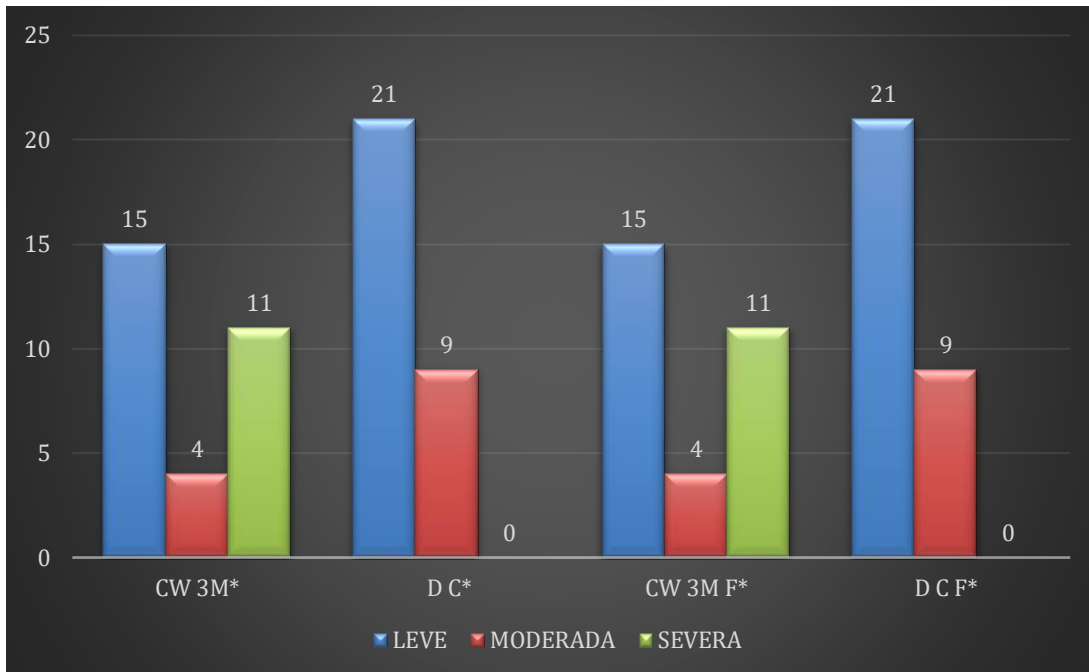


Figura 8. Comparación del grado de lesión blanca de desmineralización inicial y final, según el producto aplicado.

\*CW3M: ClinPro White (3M), DC: Duraphat (Colgate), CWF: ClinPro White (3M) final, DCF: Duraphat (Colgate) final.

## VIII. Discusión

Existen múltiples investigaciones sobre las lesiones blancas de desmineralización y numerosas comparaciones entre barnices de flúor para conocer su capacidad de remineralización del esmalte dental, ya que es de suma importancia el conocer los beneficios de este material al usarlo de manera preventiva e interceptiva.

En esta investigación y en las que se han realizado con anterioridad, ha sido complicado el estandarizar el tamaño de las LBD presentes en la superficie del esmalte dental, debido a su similitud con lesiones presentes en pacientes con fluorosis en sus diferentes grados (Bishara y Ostby, 2018).

Actualmente existen diferentes métodos de diagnóstico de LBD, las cuales van desde técnicas sencillas pudiendo realizarse en periodos cortos de tiempo y con material básico, hasta aquellas que cuyo nivel de complejidad se encuentra más elevado y así mismo requieren material especializado volviéndose una limitante para su uso dentro del área clínica (Benson, 2008).

Lucchese y Gherlone (2012) realizaron un estudio donde al igual que en nuestra investigación, se utilizó el sistema de clasificación propuesto por Gorelick et al. (1982), basándose en una evaluación visual de las superficies vestibulares; en ambas investigaciones, todos los pacientes participantes fueron revisados por el mismo clínico, tomando en cuenta las mismas características a valorar.

Se han realizado diferentes estudios que comparan la efectividad de diferentes barnices de flúor como en el de Godoi et al. (2019), donde evaluaron las concentraciones de flúor y su efecto de remineralización en lesiones cariosas artificiales, el régimen de aplicaciones de barniz fue de 6 ocasiones, donde además de realizar las aplicaciones de flúor, sumergían las muestras en una solución remineralizante, obteniendo resultados positivos y una clara ventaja del barniz Duraphat sobre ClinPro White en cuanto a la microdureza del esmalte, sin embargo también se evaluó la remineralización de las lesiones, donde obtuvieron que tanto

Duraphat como ClinPro White no fueron capaces de crear zonas de remineralización.

Al igual que en el estudio de Kooshi et al. (2019) donde el tamaño de su muestra fue similar a la nuestra y con las mismas características en cuanto a su superficie consistente en una superficie sin señales de cavidades, restauraciones, fracturas e hipoplasias; se encontró que Duraphat brinda menos efectividad que otros productos en cuanto a remineralización.

Vicente et al. (2017) estudiaron la presencia de varios minerales en materia dental tras someterlos a diferentes condiciones, entre ellas, la aplicación de barniz de flúor ClinPro White. En este estudio si bien se encontró la presencia de flúor en el 65% de las muestras sometidas al régimen de ClinPro White, también se encontraron señales de desmineralización.

La mayoría de los autores deciden realizar sus pruebas en un ambiente completamente controlado como en el de (Godoi et al., 2019 ; Kooshi et al., 2019), donde tratan de igualar el ambiente de la cavidad bucal y así crear lesiones cariosas sobre las superficies dentales a evaluar, sin embargo debido a la naturaleza de este estudio donde consideramos el efecto y tiempo en el que se está expuesto a ácidos creados por bacterias se decidió realizarlo in vivo y así darle mayor fidelidad a los resultados.

Sin embargo, también existen realizados in vivo, como el de Øgaard et al. (2001) donde se encontró que, si hubo una reducción de las LBD de un 30%, utilizando barniz de flúor de manera individual o en combinación con clorhexidina, esto estaría relacionado directamente con el papel que juega la presencia y aumento de placa dentobacteriana al momento de colocar la aparatología fija. Sin embargo, no se obtuvieron resultados significativamente relevantes entre el grupo en el que se aplicó un agente antimicrobiano y en el que solo se aplicaba barniz de flúor.

En nuestro estudio se tomó en cuenta que la zona anterosuperior es sumamente de mayor importancia en cuanto al aspecto estético, y su relevancia al finalizar el tratamiento de ortodoncia dicta una respuesta favorable para el paciente y clínico.

Una de las razones por las que se decidió llevar a cabo el estudio in vivo, fue el manejar una situación lo más real posible, tomando en cuenta que la cavidad bucal está sujeta a varios cambios durante el día, como lo demuestra el estudio realizado por Arneberg et al. (1997) donde obtuvo como resultado que la zona anterosuperior es más propensa a crear un ambiente apto para que se lleve a cabo el proceso de desmineralización.

Øgaard et al. (2001) realizó las aplicaciones antes de comenzar el tratamiento de ortodoncia y en promedio cada 12 semanas durante todo el tratamiento de cada uno de los participantes de su estudio, sin embargo, al retirar aparatología fija se pudo observar que aún con aplicaciones de flúor y aplicaciones de agentes antimicrobianos existe una tendencia a desarrollar LBD. Misma que no se llegó a observar en nuestro estudio.

De igual manera Øgaard (1989) concluyó en su estudio donde dio seguimiento durante 5 años a pacientes que habían sido tratados con aparatología fija, que existe un aumento claro de LBD comparándose con pacientes que no son sometidos a este tipo de tratamientos y que estas mismas zonas de desmineralización no pueden seguir presentes durante más de 5 años una vez que se retire la aparatología fija.

La mayoría de las lesiones que se encontraron en este estudio se clasificaron dentro del grado 1- leve presentándose principalmente cerca del margen gingival y en la periferia a la superficie de los brackets, concordando con la evidencia presentada por Gorelick et al. (1982), donde también menciona que el principal órgano dentario afectado por LBD es el incisivo lateral superior y que debido a su posición toma un papel importante en la estética del paciente.

Si bien ningún régimen de aplicaciones de flúor se ha establecido de manera definitiva para evitar la desmineralización y aun más la remineralización, es determinante para el bien del paciente y un correcto desarrollo del tratamiento de ortodoncia el uso de productos fluorados, para así poder aplicarlos desde comienzos del tratamiento tomando en cuenta la rápida evolución de la desmineralización

## **IX. Conclusiones**

Sin lugar a duda, las lesiones en el esmalte creadas durante el tratamiento de ortodoncia son el mayor problema clínico que puede presentarse considerando el tiempo y cantidad en el que se pueden desarrollar. Una vez que las lesiones se establecen es difícil o casi imposible lograr que la zona afectada se remineralice por completo nuevamente.

Actualmente existen una gran cantidad de productos ricos en flúor, el cual puede contrarrestar hasta cierto nivel estas lesiones, actuando primordialmente como un potente protector del esmalte dental ante los niveles bajos de pH y acción de los ácidos producidos por bacterias presentes en la cavidad bucal.

Varios autores han sugerido diferentes regímenes de aplicaciones tópicas de flúor para el control de LBD. Sin embargo, en este estudio no hubo una diferencia estadísticamente significativa al comparar la eficacia de los barnices ClinPro White (3M) Y Duraphat (Colgate) tras aplicarlos cada semana durante dos meses para lograr disminuir el grado de afección de LBD presentes en pacientes con tratamiento ortodóncico.

Es responsabilidad del ortodoncista el prevenir minimizando el riesgo de descalcificación, diagnosticar mediante el uso de diferentes métodos y conociendo la manera en que se presentan, e interceptar el desarrollo de este tipo de lesiones educando y motivando al paciente a realizar prácticas de higiene adecuadas.

## **IX. Propuestas**

Sería interesante darle continuidad a este estudio por medio de una comparación entre otras marcas de barnices o sometiendo a las muestras a un diferente régimen de aplicaciones, para interceptar este tipo de lesiones y de ser posible revertirlas durante el tratamiento.

Considero importante que el clínico deba enfocarse en pequeños detalles dentro del área de la prevención y técnicas de higiene durante cada cita para conseguir un mejor resultado al término de su tratamiento.

## XI. Bibliografía

Summit JB, Robbins JW, Schwartz RS. 2006. Fundamentals of Operative Dentistry: a contemporary approach. 3<sup>rd</sup> ed. Hanover Park, Ill: Quintessence. p. 2-4

Zachrisson BU, Zachrisson S. 1971. Caries incidence and oral hygiene during orthodontic treatment. Scand. J. Dent. Res. 79:394-401

Bruun C, Givskov H. 1991. Formation of CaF<sub>2</sub> on sound enamel and in caries-like enamel lesions after different forms of fluoride applications in vitro. Caries Res. ;25(2):96-100

M. M. O'Reilly and J. D. B. Featherstone. 1987. Demineralization and remineralization around orthodontic appliances: An in vivo study Am. J. Orthod. Dent. Fac. Orthop. 92:33-40

Godoi, F. A. de, Carlos, N. R., Bridi, E. C., Amaral, F. L. B. do, França, F. M. G., Turssi, C. P., Basting, R. T. 2019. Remineralizing effect of commercial fluoride varnishes on artificial enamel lesions. Brazilian Oral Research, 33(0). Vol. 33.0044

Juárez-López MLA, Adriano-Anaya MP, Molina-Frechero N, Murrieta-Pruneda F. 2018. Efecto de remineralización de lesiones cariosas incipientes de un barniz de flúor con fosfato tricálcico. Acta Pediatr Mex. 39(5):263-270

Vicente A, Ortiz Ruiz AJ, González Paz BM, García López J, Bravo-González L-A (2017) Efficacy of fluoride varnishes for preventing enamel demineralization after interproximal enamel reduction. Qualitative and quantitative evaluation.

Kooshki F, Pajoochan S, Kamareh S. 2019. Effects of treatment with three types of varnish remineralizing agents on the microhardness of demineralized enamel surface. J. Clin. Exp. Dent. 11(7): 630-635.



Maxfield BJ., Hamdan AM., Tüfekçi E., Shroff B., Best AM., and Lindauer SJ. 2012. Development of white spot lesions during orthodontic treatment: perceptions of patients, parents, orthodontists, and general dentists. *Am J. Orthod. Dentofacial Orthop.* 141(3):337-344

Newman HN, Wilson M, 1999. *Dental Plaque Revisited: Oral Biofilms in Health and Disease.* Cardiff, BioLine.

Allison D, Gilbert P, Lappin-Scott HM, Wilson M. 2000. *Community Structure and Co-Operation in Biofilms.* Society for General Microbiology Symposium 59. Cambridge, Cambridge University Press.

Li J, Helmerhorst EJ, Corley RB, Luus LE, Troxler LE, Oppenheim FG. 2003. Characterization of the immunologic responses to human in vivo acquired enamel pellicle as a novel means to investigate its composition. *Oral Microbiol Immunol.* 18:183–191.

Mizrahi E. 1982. Enamel demineralization following orthodontic treatment. *Am. J. Orthod.* 82:62-67

Gwinnett JA, Ceen F. 1979. Plaque distribution on bonded brackets. *Am. J. Orthod.* 75:667-677

Gwinnett AJ, Ceen RF. 1979. Plaque distribution on bonded brackets: a scanning microscope study. *Am J. Orthod.* 75:67-77

Scheie AA, Arnenberg P, Krogstad O. 1984. Effect of orthodontic treatment on prevalence of *Streptococcus mutans* in plaque and saliva. *Scand. J. Dent. Res.* 92:211-217

Ogaard B. 2008. White spot lesions during orthodontic treatment: mechanisms and fluoride preventive aspects. *Semin. Orthod.* 3:183-193

Arnenberg P, Giertsen E, Emberland H, et al. 1997. Intra-oral variations in total plaque fluoride related to plaque pH. A study in orthodontic patients. *Caries Res.* 31:451-456

Gustafson, G. 1957. The histopathology of caries of human dental enamel, *Acta Odontol. Stand.* 1.5: 13-55

Silverstone, L. M. 1977. Remineralization phenomena. *Caries Res.* 11: 59-84

Ogaard B. 1989. Prevalence of white spot lesions in 19-year-olds: a study on untreated. *Am J. Orthod. Dentofacial Orthop.* 96:423-427

Gorelick L, Geiger AM, Gwinnett A. 1982. Incidence of white spot formation after bonding and banding. *Am J. Orthod.* 81:93-98

Sandvick K, Hadler-Olsen S, El-Agroudi M, Ogaard B. 2006. Caries and white spot lesions in orthodontically treated adolescents-a prospective study. *Eur. J. Orthod.* 28:258

Richter AE, Arruda AO, Peters MC, Sohn W. 2011. Incidence of caries lesions among patients treated with comprehensive orthodontics. *Am J. Orthod. Dentofacial Orthop.* 139:657-664

Gorelick L, Geiger AM, Gwinnett A. 1982. Incidence of white spot formation after bonding and banding. *Am J. Orthod.* 81:93-98

Maxfield B, Hamdan A, Tufekci E, Shroff B, Best A, et al. 2012. Development of white spot lesions during orthodontic treatment: Perceptions of patients, parents,

orthodontists, and general dentists, *Am. J. of Orthod. and Dentofac. Orthop.* 141: 337-343

Chang HS, Walsh LJ, Freer TJ. 1997. Enamel demineralization during orthodontic treatment. Aetiology and prevention. *Australian Dental J.* 42:322-327

Tenuta LMA, Cury JA. 2010. Fluoride: its role in dentistry. *Braz. Oral Res.* 24:9-17

Featherstone JDB, Ten Cate JM. 1988. Physicochemical aspects of fluoride-enamel interactions. In: Ekstrand J, Fejerskov O, Silverstone LM, editor(s). *Fluoride in Dentistry* Copenhagen: Munksgaard, 125-49

Eakle WS, Featherstone JD, Weintraub JA, Shain SG, Gansky SA. 2004. Salivary fluoride levels following application of fluoride varnish or fluoride rinse. *Community Dent. Oral Epidemiol.* 32:462-469

Bishara, S. E., & Ostby, A. W. 2008. White Spot Lesions: Formation, Prevention, and Treatment. *Seminars in Orthodontics*, 14(3), 174–182

Benson, P. 2008. Evaluation of White Spot Lesions on Teeth with Orthodontic Brackets. *Seminars in Orthodontics*, 14(3), 200–208

Lucchese, Alessandra & Gherlone, Enrico. 2012. Prevalence of white-spot lesions before and during orthodontic treatment with fixed appliances. *European Journal of Orthodontics*

Godoi, F. A. de, Carlos, N. R., Bridi, E. C., Amaral, F. L. B. do, França, F. M. G., Turssi, C. P., Basting, R. T. 2019. Remineralizing effect of commercial fluoride varnishes on artificial enamel lesions. *Brazilian Oral Research*, 33(0). Vol. 33.0044

Kooshki F, Pajooan S, Kamareh S. 2019. Effects of treatment with three types of varnish remineralizing agents on the microhardness of demineralized enamel

surface. *J. Clin. Exp. Dent.* 11(7): 630-635.

Vicente A, Ortiz Ruiz AJ, González Paz BM, García López J, Bravo-González L-A (2017) Efficacy of fluoride varnishes for preventing enamel demineralization after interproximal enamel reduction. Qualitative and quantitative evaluation.

Godoi, F. A. de, Carlos, N. R., Bridi, E. C., Amaral, F. L. B. do, França, F. M. G., Turssi, C. P., Basting, R. T. 2019. Remineralizing effect of commercial fluoride varnishes on artificial enamel lesions. *Brazilian Oral Research*, 33(0). Vol. 33.0044

Kooshki F, Pajooan S, Kamareh S. 2019. Effects of treatment with three types of varnish remineralizing agents on the microhardness of demineralized enamel surface. *J. Clin. Exp. Dent.* 11(7): 630-635

Øgaard B, Larsson E, Henriksson T. 2001. Effects of combined application of antimicrobial and fluoride varnishes in orthodontic patients. *Am J Orthod Dentofacial Orthop* 120:28-35

Arneberg P, Giertsen E, Emberland H, Øgaard B. 1997. Intra-oral variations in total plaque fluoride related to plaque pH. A study in orthodontic patients. *Caries Res*; 31:451-6

Øgaard B, Larsson E, Henriksson T. 2001. Effects of combined application of antimicrobial and fluoride varnishes in orthodontic patients. *Am J Orthod Dentofacial Orthop* 120:28-35

Øgaard, B. 1989. Prevalence of white spot lesions in 19-year-olds: A study on untreated and orthodontically treated persons 5 years after treatment. *American Journal of Orthodontics and Dentofacial Orthopedics*, 96(5), 423–427.

## XI. Anexos

### XI.1 Hoja de recolección de datos

#### LBD iniciales

Paciente	Od 13	Od 12	Od 11	Od 21	Od 22	Od 23
Paciente 1	Leve	Leve	Leve	Leve	Leve	Leve
Paciente 2	Leve	Leve	Moderada	Moderada	Leve	Moderada
Paciente 3	Moderada	Severa	Severa	Severa	Severa	Severa
Paciente 4	Leve	Leve	Leve	Leve	Leve	Leve
Paciente 5	Severa	Severa	Severa	Severa	Severa	Severa
Paciente 6	Moderada	Moderada	Leve	Leve	Moderada	Moderada
Paciente 7	Moderada	Leve	Leve	Leve	Leve	Moderada
Paciente 8	Leve	Leve	Leve	Leve	Leve	Leve
Paciente 9	Leve	Leve	Leve	Leve	Leve	Leve
Paciente 10	Moderada	Moderada	Leve	Leve	Moderada	Leve

#### LBD finales

Paciente	Od 13	Od 12	Od 11	Od 21	Od 22	Od 23
Paciente 1	Leve	Leve	Leve	Leve	Leve	Leve
Paciente 2	Leve	Leve	Moderada	Moderada	Leve	Moderada
Paciente 3	Moderada	Severa	Severa	Severa	Severa	Severa
Paciente 4	Leve	Leve	Leve	Leve	Leve	Leve
Paciente 5	Severa	Severa	Severa	Severa	Severa	Severa
Paciente 6	Moderada	Moderada	Leve	Leve	Moderada	Moderada
Paciente 7	Moderada	Leve	Leve	Leve	Leve	Moderada
Paciente 8	Leve	Leve	Leve	Leve	Leve	Leve
Paciente 9	Leve	Leve	Leve	Leve	Leve	Leve
Paciente 10	Moderada	Moderada	Leve	Leve	Moderada	Leve

## Registro de aplicaciones

PACIENTE	APLICACIÓN 1	APLICACIÓN 2
PACIENTE 1	Realizada	Realizada
PACIENTE 2	Realizada	Realizada
PACIENTE 3	Realizada	Realizada
PACIENTE 4	Realizada	Realizada
PACIENTE 5	Realizada	Realizada
PACIENTE 6	Realizada	Realizada
PACIENTE 7	Realizada	Realizada
PACIENTE 8	Realizada	Realizada
PACIENTE 9	Realizada	Realizada
PACIENTE 10	Realizada	Realizada



Odontología



Universidad Autónoma de Querétaro

UAQ

Facultad de Medicina



## Consentimiento informado para participar en un proyecto de investigación Biomédica

**TITULO DEL PROYECTO:** EFICACIA DEL USO DE FLUORUROS EN LA DISMINUCIÓN DE LESIONES BLANCAS DE DESMINERALIZACIÓN EN PACIENTES CON TRATAMIENTO ORTODÓNICO.

Investigador principal: José Nahum Lara Jara alumno de 4° semestre de la especialidad de ortodoncia en la Facultad de Medicina de la UAQ.

Sede donde se realizará el estudio: Clínica de Ortodoncia de la Facultad de Medicina de la Universidad Autónoma de Querétaro.

Nombre del paciente:

---

Nombre del padre o tutor:

---

Se les está invitando a participar en este estudio de investigación biomédica. Antes de decidir si participan o no usted debe conocer y comprender cada uno de los siguientes apartados. Este proceso se conoce como consentimiento informado. Siéntase con absoluta libertad para preguntar sobre cualquier aspecto que le ayude a aclarar sus dudas al respecto.

Una vez que haya comprendido el estudio y si usted desea participar, entonces se le pedirá que firme esta forma de consentimiento, de la cual se le entregara una copia firmada y fechada.

### JUSTIFICACIÓN DEL ESTUDIO

El objetivo del tratamiento de ortodoncia es lograr una oclusión funcional, así como mejorar la estética dental y facial, sin embargo, durante el tiempo que dura el tratamiento se desarrollan lesiones de desmineralización sobre la superficie dental, por lo que es importante saber si la terapia con ATF (Aplicaciones Tópicas de Flúor) disminuyen estas lesiones.



Odontología



Universidad Autónoma de Querétaro

UAQ

Facultad de Medicina



## **OBJETIVO DEL ESTUDIO**

Determinar cuál de los barnices de flúor Duraphat (Colgate) ó ClinPro White (3M) tiene mayor eficacia en la disminución de lesiones blancas de desmineralización en pacientes con tratamiento de ortodoncia.

## **BENEFICIOS DEL ESTUDIO**

Debido a las altas expectativas por parte del paciente en los resultados del tratamiento de ortodoncia en el aspecto estético. Consideramos importante conocer cuál de estas dos marcas presenta mayor eficacia en la disminución de las lesiones blancas de desmineralización para así llevar a cabo un tratamiento más eficiente y obtener un resultado estético más favorecedor. Durante este estudio el paciente recibirá sin costo alguno, aplicaciones tópicas de flúor las cuales tienen varias ventajas a nivel preventivo e interceptivo en el proceso de desmineralización. Todo el material será proporcionado por el investigador a cargo, además que se le brindará elementos auxiliares para que el paciente lleve a cabo su higiene oral de manera adecuada.





Odontología



Universidad Autónoma de Querétaro

UAQ

Facultad de Medicina



## PROCEDIMIENTOS DEL ESTUDIO

Si reúne las condiciones para participar en este protocolo y de aceptar participar se le realizarán las siguientes pruebas y procedimientos:

- 1.- Su tratamiento se realizará de en diferentes sesiones las cuales serán agendadas con anticipo.
- 2.- Al comienzo de cada sesión se realizará un control de placa dentobacteriana con pastillas reveladoras.
- 2.- Se le realizarán tres tomas de registros fotográficos las cuales serán al comienzo del estudio, durante la mitad de las aplicaciones del tratamiento y al finalizar el estudio.



Odontología



Universidad Autónoma de Querétaro

UAQ

Facultad de Medicina



## RIESGOS ASOCIADOS CON EL ESTUDIO

Debido a las bajas concentraciones que se van a utilizar en este estudio y que se aplicará de manera local sobre la superficie dental, no existe algún riesgo conocido, de igual manera si el paciente refiere ser alérgico a algún componente del producto, no se le realizará aplicación alguna.

## ACLARACIONES

- 1.- Su decisión de participar en el estudio es completamente voluntaria.
- 2.- No habrá ninguna consecuencia desfavorable para usted, en caso de no aceptar la invitación
- 3.- Si decide participar en el estudio puede retirarse en el momento que lo desee, aun cuando el investigador responsable no se lo solicite, pudiendo informar o no las razones de su decisión la cual será respetada en su integridad
- 4.- No tendrá que hacer gasto alguno derivado de este estudio, el financiamiento de este es por cuenta del investigador principal.
- 5.- No recibirá pago por su participación
- 6.- En el caso de que el paciente desarrolle algún efecto adverso secundario no previsto, tiene derecho a recibir atención para solventar el efecto adverso, siempre que esto efectos sean consecuencia de su participación en el estudio.
- 7.- En el transcurso del estudio usted podrá solicitar información actualizada sobre el mismo al investigador responsable.
- 8.- La información obtenida en este estudio, utilizada para la identificación de cada paciente, será mantenida con escrita confidencialidad por el grupo de investigadores.
- 9.- Usted también tiene acceso a las comisiones de investigación y de bioética de la Facultad de Medicina de la UAQ en caso de que tenga dudas sobre sus derechos como participante del estudio a través de:

Dr. Rubén A. Domínguez Pérez

Integrante del área Odontológica del comité de Bioética de la Facultad de Medicina de la UAQ. Correo: [dominguez.ra@uaq.mx](mailto:dominguez.ra@uaq.mx)

Si considera que no hay dudas ni preguntas acerca de su participación, puede, si así lo desea, firmar la carta de consentimiento informado que forma parte de este documento.



Odontología



Universidad Autónoma de Querétaro

UAQ

Facultad de Medicina



NUMERO DE FOLIO: \_\_\_\_\_

### CARTA DE CONSENTIMIENTO INFORMADO

Yo, \_\_\_\_\_ he leído y comprendido la información anterior y mis preguntas han sido respondidas de manera satisfactoria. He sido informado y entiendo que los datos obtenidos en el estudio pueden ser publicados o difundidos con fines científicos. Convengo en participar en este estudio de investigación. Recibiré una copia firmada y fechada de esta forma de consentimiento

\_\_\_\_\_  
**Firma del participante**

\_\_\_\_\_  
**Firma del padre o tutor**

**Fecha:** \_\_\_\_\_

**Testigo 1.** \_\_\_\_\_

**Testigo 2.** \_\_\_\_\_

#### **Esta parte debe ser completada por el Investigador (o su representante):**

He explicado al Sr(a). \_\_\_\_\_  
La naturaleza y los propósitos de la investigación; le he explicado acerca de los riesgos y beneficios que implica su participación y la de su hijo (a). He contestado a las preguntas en la medida de lo posible y he preguntado si tiene alguna duda. Acepto que he leído y conozco la normatividad correspondiente para realizar investigación con seres humanos y me apego a ella.

Una vez concluida la sesión de preguntas y repuestas, se procedió a firmar el presente documento.

#### **Nombre y firma del investigador.**

José Nahum Lara Jara alumno de 4° semestre de la especialidad en Ortodoncia en la Facultad de Medicina de la UAQ.

**Correo electrónico:** \_\_\_\_\_

**Fecha:** \_\_\_\_\_



Odontología



Universidad Autónoma de Querétaro

UAQ

Facultad de Medicina



## Carta de revocación del consentimiento

Título del protocolo:

\_\_\_\_\_

Investigador principal:

\_\_\_\_\_

Sede donde se realizará el estudio: Clínica de Odontopediatria de la Facultad de medicina de la Universidad Autónoma de Querétaro.

Nombre del participante:

\_\_\_\_\_

Por este conducto deseo informar mi decisión de retirarme de este proyecto de investigación por las siguientes razones (opcional):

-----  
-----  
-----

Si el paciente así lo desea, podrá solicitar que le sea entregada toda la información que se haya recabado sobre él, con motivo de su participación en el presente estudio.

Nombre y firma del paciente: \_\_\_\_\_

Nombre y firma del padreo o tutor: \_\_\_\_\_

Nombre y firma de un testigo: \_\_\_\_\_

Fecha: \_\_\_\_\_

c.c.p El paciente