



Universidad Autónoma de Querétaro
Facultad de Medicina
Especialidad En Ortodoncia

EVALUACIÓN DE LA ACTIVIDAD EMG DEL MÚSCULO ORBICULAR DEL LABIO SUPERIOR EN
PACIENTES CON Y SIN PRESENCIA DE LPH.

Opción de titulación

Tesis

Que como parte de los requisitos para obtener el Diploma de
Especialidad en Ortodoncia

Presenta:

C.D. VICTOR MANUEL URIBE MEJIA

Dirigido por:

D. en C. AIDE TERAN ALCOCER

D. En C. Aidé Terán Alcocer

Presidente

M. En E. Oscar Gabriel Lozano Torres

Secretario

M. O. Elia Irene Núñez Hernández

Vocal

M.E.E.O Luis Alberto Anguiano Martínez

Suplente

C.D.E.O Gisela del Sagrario Serrano Hernández

Suplente

Dra. Guadalupe Zaldívar Lelo de Larrea
Director de la Facultad

Firma

Firma

Firma

Firma

Firma

Dr. Ma. Guadalupe Flavia Loarca Piña
Director(a) de Investigación y Posgrado



UNIVERSIDAD AUTÓNOMA DE QUERÉTARO

FACULTAD DE MEDICINA

ESPECIALIDAD EN ORTODONCIA

EVALUACIÓN DE LA ACTIVIDAD EMG DEL MÚSCULO ORBICULAR DEL
LABIO SUPERIOR EN PACIENTES CON Y SIN PRESENCIA DE LPH.

TESIS

QUE COMO PARTE DE LOS REQUISITOS PARA OBTENER EL DIPLOMA DE:
ESPECIALIDAD EN ORTODONCIA

PRESENTA:

C.D. VICTOR MANUEL URIBE MEJIA

DIRECTOR DE TESIS:

D. en C. AIDE TERAN ALCOCER

CODIRECTOR:

M. en E. OSCAR GABRIEL LOZANO TORRES

C.U. QUERÉTARO, QRO. MARZO, 2018

RESUMEN

La presente investigación evaluó la actividad electromiográfica del músculo orbicular del labio superior, en pacientes que presentan Labio y Paladar Hendido y pacientes sin LPH, la captación de pacientes a evaluar fue realizada en las instalaciones de la Clínica Odontológica Universitaria en la Facultad De Medicina de la Universidad Autónoma de Querétaro. Se obtuvo una muestra de 20 pacientes, de los cuales se dividió en 2 grupos, el primero de ellos 10 pacientes los cuales presentaban LPH y el segundo grupo el cual no presentaba la afección congénita, la muestras de EMG fueron captadas por medio de electrodos de superficie y procesados por el hardware BIO-PACK 150mp y el software AcqKnowledge. Para lograr obtener un estímulo voluntario del músculo orbicular superior de los labios, se sugirió al paciente pronunciar vocales específicas tales como la letra “U” y “O” en un lapso no mayor a 35 seg. En dichas pruebas después de realizar una comparativa se percató que los pacientes con la afección presentaron una actividad mayor en comparativa con el grupo de Px sanos.

(Palabras clave: electrodo, EMG, Orbicular, LPH)

SUMMARY

The present investigation evaluated the electromyographic activity of the orbicularis muscle of the upper lips, in patients who presented an affectation of Cleft Lip and Palate and patients without LPH, the uptake of patients to be evaluated was carried out in the facilities of the dental clinic Dr. Benjamín Moreno Pérez, at the Faculty of Medicine of the Universidad Autonoma de Querétaro. A sample of 20 patients was obtained, of which it was divided into 2 groups, the first of them 10 patients who presented LPH and the second group which did not present the congenital condition, the EMG samples were collected by electrodes of surface and processed by the BIO-PACK 150mp hardware and the AcqKnowledge software, in order to obtain a voluntary stimulation of the upper orbicularis muscle of the lips, the patient was suggested to pronounce specific vowels such as the letter "U" and "O" in a lapse no greater than 35 sec. In the tests after carrying out a comparison, it was noticed that patients with the condition show a lower activation compared to the group control.

(Key words: electrode, EMG, Orbicular, LPH)

AGRADECIMIENTOS

Primero que nada, deseo agradecer a DIOS, por darme la fuerza espiritual y humana para guiarme por este camino que decidí seguir y ponerme en la travesía a grandes mentores y amigos.

Agradecer a todos los miembros de la coordinación, personal administrativo y posgrado de odontología de la Facultad de Medicina, de la Universidad Autónoma de Querétaro.

A mis mentores que me sostuvieron, guiaron por esta ardua meta, gracias a cada uno de ellos que de una u otra manera siempre me brindaron lo mejor de ellos, gracias por su tiempo y entrega. En especial a mi Maestra, Coordinadora de Tesis y amiga, D. en C. Aidé Terán Alcocer, por su gran calidez humana, por su esfuerzo enfocado durante estos 2 años hacia sus alumnos, siempre siendo un estandarte de pasión hacia esta profesión.

Al M. en E. Oscar Gabriel Lozano Torres, por siempre darme apoyo y consejos para no conformarme, siempre buscando innovar, buscando la simplicidad de las cosas.

Al D. en C. Rubén Abraham Domínguez Pérez, Gracias por su amistad, pero sobre todo por su dedicación a nosotros, el emplear algo tan valioso, como lo es el tiempo, para atendernos a cada uno de nosotros, guiarnos y simplificar este mundo de la investigación.

Agradecer infinitamente al Consejo Nacional de Ciencia y Tecnología (CONACYT) por el apoyo otorgado en fondos para poder realizar esta investigación.

Al último y no menos importante, sino todo lo contrario agradecer a mi familia hermosa, mis padres, por siempre demostrarme que debemos aspirar a prepararnos más, y que lo que realices siempre lo hagas con amor, ética y sobre todo profesionalismo. A mis hermanos por siempre sentir su apoyo y amor, A mi novia por siempre sentir su apoyo, hacer lo posible por demostrarme su amor a distancia y dedicar su tiempo en mis momentos de estrés para consolarme y darme palabras de aliento.

TABLA DE CONTENIDOS

1. INTRODUCCIÓN	8
1.1 Revisión de la literatura:.....	9
1.2 Planteamiento del problema:.....	12
2. OBJETIVOS	13
2.1 OBJETIVO GENERAL:	13
2.2 OBJETIVO ESPECIFICO:	13
3. METODOLOGIA	14
3.1 SUJETO EXPERIMENTAL.	14
3.2 METODO.	15
3.3 ANÁLISIS ESTADÍSTICO.....	17
4. RESULTADOS Y DISCUSIÓN	17
4.1 RESULTADOS	19
4.2 DISCUSION	29
4.3 CONCLUSION	30
5. REFERENCIAS	31

ÍNDICE DE TABLAS

TABLA 1. Pacientes Sanos (ESPECTRO DE FOURIER).....	18
TABLA 2. Pacientes con LPH post tratamiento Quirúrgico (ESPECTRO DE FOURIER).....	21
TABLA 3. Promedio de (Mv) del grupo de Px sanos y grupo de Px con LPH post tratamiento Quirúrgico.....	25

1. INTRODUCCIÓN

1.1 Revisión de literatura.

Los músculos esqueléticos son órganos formados por tejido muscular estriado. Este tejido está compuesto por conjuntos de células alargadas llamadas fibras musculares. Las fibras se organizan formando haces que a su vez están rodeados de una vaina conjuntivas que se prolongan formando los tendones, con lo que se unen a los huesos. Su forma es variable. La más típica es la forma de huso muy alargado, gruesos en el centro y finos en los extremos. Su misión esencial es permitir el movimiento de las diversas partes del cuerpo. También intervienen en la regulación de la temperatura corporal al producir calor mediante su movimiento e intervienen en el desplazamiento forzado de la sangre en las venas. El músculo esquelético estriado se caracteriza por ser voluntario, es decir que se halla bajo control consciente. (Guyton, y Hall, 2006)

Los músculos de la boca son once: uno rodea el orificio bucal, a manera de anillo (músculo orbicular), y los otros diez, colocados a los lados, se insertan alrededor del mismo orificio. (Okeson, 2008)

El músculo orbicular de los labios está formado por un semiorbicular superior y un semiorbicular inferior, cuyas inserciones analizaremos separadamente, dejando constancia que el conocimiento de las inserciones musculares es importante para determinar la dirección de las fibras del músculo y así poder comprender su acción y de ello su importancia clínica. (Okeson, 2008)

Este músculo tiene un papel preponderante en la oclusión dentaria ya que actúa por sus fibras centrales como una especie de banda elástica que comprime los labios contra las caras vestibulares de los incisivos, de hecho se observa que en aquellas anomalías de oclusión en las que paralelamente los labios no se juntan hay una falta de potencia muscular de este músculo, que es de suma importancia a tener en cuenta promoviendo paralelamente al tratamiento el desarrollo del músculo con ejercicios adecuados que evitarán probables recidivas. (Okeson, 2008)

Acción: Constituye el esfínter del orificio bucal. La contracción de las zonas periféricas del orbicular frunce los labios y los proyecta hacia delante; la de las zonas marginales frunce los labios y los proyecta hacia atrás. (Okeson, 2008)

La contracción muscular es el proceso fisiológico por el que los músculos realizan la fuerza para desplazar el contenido de la cavidad a la que recubren (músculo liso) o mueven el organismo a través del medio o a otros objetos (músculo estriado). (Okeson, 2008)

En la actualidad la afección de labio y paladar hendido, representa una de las enfermedades congénitas más comunes en nuestro país obteniendo un parámetro de afección de 2-3% de incidencia. (Trigos, et. al. 2003)

Estas dos afecciones pueden presentarse en conjunto o por separado, es la malformación craneofacial más común el labio hendido con o sin paladar fisurado se encuentra en una tasa de aparición de 1:1000 nacimientos mientras que el paladar fisurado por si solo lo apreciamos 1:25000 nacimientos, el labio con paladar hendido con o sin fisura palatina se manifestó más común en el sexo masculino, mientras que la afección única de labio hendido muestra una elevada aparición en el sexo femenino, en México podemos observar que por cada 850 nacimientos se observa 1 caso de esta afectación congénita es decir 9.6 casos diarios por día, alrededor de 3521 casos por años, los afectados en México se estima que existen 139,000 únicamente el 25 % de los pacientes que presentan la malformación congénita se conoce su causa, en el 70 % de los casos su causa es multifactorial y solo el 25% de ellos presentan algún antecedente heredo familiar. (Alarcón, 2010)

“La afectación de este músculo orbicular de la boca, en particular tiene funciones relacionada con la ingesta de alimentos expresión facial y los movimientos articulatorios precisos, desarrollo e incluso en la fonación”. (Nicolau 1983, Folkins 1988).

Las hendiduras de labio y paladar son entidades clínico-quirúrgicas bien definidas embriológica, anatomía-patológica y fisiológicamente, de manera que para

el estudio y manejo de las mismas es necesario realizar un abordaje multidisciplinario y complejo para su mejor entendimiento. (Gómez de Ferraris, 2002)

En el labio malformado, existen todos los elementos anatómicos del labio normal, aunque estos estén desplazados y muchas veces hipoplásicos. (Gómez de Ferraris, 2002).

Las fibras musculares, que normalmente se insertan en septum, espina nasal anterior y premaxilla, se encuentran interrumpidas y generalmente paralelas al margen de la hendidura. La contracción muscular en dicha posición produce un abultamiento lateral debido a que la fisura no permite al músculo alcanzar su longitud normal. Las fibras musculares se insertan a lo largo del borde del bermellón y sobre el periostio del maxilar. (Gómez de Ferraris, 2002).

La piel del labio fisurado se encuentra retraída como resultado de la acción muscular. (Gómez de Ferraris, 2002).

Por otro lado, el labio fisurado bilateral está separado a veces completamente de las dos porciones laterales. Al labio le falta altura tanto en la parte cutánea como en la mucosa. Su desarrollo es insuficiente. (Gómez de Ferraris, 2002).

De todos los métodos electrofisiológicos para el estudio de la actividad muscular el más conocido es la electromiografía (EMG), conociéndose como tal al conjunto de técnicas y procedimientos electrofisiológicos que permiten obtener la actividad eléctrica muscular producida espontáneamente o durante la contracción voluntaria como resultado de las variaciones de voltaje que se producen en las fibras musculares como expresión de la despolarización de las membranas celulares durante la contracción. (Ignacio et al., 2014).

Un EMG es un amplificador de alta ganancia (amplifica entre 200 y 5000 veces la señal del músculo) con selectividad para frecuencias en el rango de 1-2 kHz, de ahí que la señal EMG también se pueda definir como el registro de la suma temporal de señales eléctricas de fibras musculares que disparan a diferentes

frecuencias. (Castellano et al., 1997) la profesión odontológica ha utilizado el electromiógrafo para estudiar la función muscular de la región orofacial. Este aparato registra la actividad eléctrica generada por la despolarización de la membrana muscular, captado por un elemento eléctrico denominado electrodo, que se coloca en o cerca al músculo que se está estudiando, éste actúa como un micrófono muy sensible que envía la señal hacia la unidad principal donde el amplificador la magnifica y la envía a la unidad central, en la cual se procesa y diagrama la información de tal forma que el observador puede ver en la pantalla del electromiógrafo (osciloscopio), cuáles músculos están siendo estimulados en un momento específico, posteriormente se puede imprimir el registro. (Medrano y Palomino, 2008)

Los electrodos de superficie que se colocan sobre la piel que recubre al músculo, exploran el área del músculo, este tipo de técnica es menos invasiva a comparación de la técnica de agujas con electrodos, no ofrece riesgos de complicaciones y pueden ser utilizados con fines determinados, sobre todo cuando se refiere básicamente a conocer amplitudes del patrón de contracción y cuando se emplean en niños con patologías diversas. (Medrano y Palomino, 2008)

1.2 Planteamiento del problema.

La incidencia de fisura de labio y paladar en México es de cifras alarmantes según datos del hospital infantil en México aproximadamente nacen 9 niños diarios con esta afección, los cuales se ven sometidos a diferentes tratamientos quirúrgicos y de rehabilitación fisiológica durante diferentes años de su vida. Los procedimientos quirúrgicos a los que son sometidos dichos pacientes, frecuentemente ocasiona que las fibras musculares del orbicular del labio superior se encuentran contraídas por la cicatrización subsecuente al cierre de la fisura labial, trayendo como consecuencia, influencia total en el crecimiento del macizo facial, especialmente el crecimiento sagital del maxilar.

La correcta y completa evaluación fisiológica de estos pacientes debería incluir la actividad EMG producida durante la contracción habitual del músculo, para comprender las disfunciones orales, desarrollo facial, relacionadas con esta enfermedad congénita.

Desafortunadamente, no existen datos sobre la variación de la actividad electromiográfica del labio superior en pacientes sin la presencia de LPH, de ahí que, la finalidad del presente trabajo es conocer dicha actividad del músculo orbicular del labio superior, así como también en pacientes con secuela de labio y paladar hendido. Es de considerar la afección anatómica y fisiológica después de los procedimientos de rehabilitación quirúrgica.

El correcto tratamiento de una enfermedad de esta índole debe considerarse siempre de carácter clínico, quirúrgico, anatómico y fisiopatológico, es por ello que debe ser un tratamiento propio para cada paciente según sea la necesidad médica.

El organismo no siempre responde de una forma equivalente al organismo de otro ser humano, por ello una enfermedad congénita de esta naturaleza se debe estudiar a profundidad para que el paciente reciba la rehabilitación adecuada pre, post quirúrgica, una correcta rehabilitación fisiológica muscular individual, será posible que obtenga mejores resultados cuando el tratamiento incluya la estimulación adecuada de los músculos de acuerdo a lo que requiere cada paciente.

2. OBJETIVOS

2.1 Objetivos Generales.

Determinar la actividad electromiográfica del músculo orbicular del labio superior en pacientes con LPH y sin LPH.

2.2 Objetivos Específicos.

- Medir la actividad EMG generada por la contracción voluntaria del músculo orbicular del labio superior, en pacientes con LPH, solicitando al paciente que estimule el músculo pronunciando la vocal "U".
- Medir la actividad EMG generada por la contracción voluntaria del músculo orbicular del labio superior, en pacientes con LPH, solicitando al paciente que estimule el músculo pronunciando la vocal "O".
- Medir la actividad EMG generada por la contracción voluntaria del músculo orbicular del labio superior, en pacientes sanos, solicitando al paciente que estimule el músculo pronunciando la vocal "O".
- Medir la actividad EMG generada por la contracción voluntaria del músculo orbicular del labio superior, en pacientes sanos, solicitando al paciente que estimule el músculo pronunciando la vocal "U".

3. METODOLOGIA.

3.1 Sujeto Experimental

La investigación se llevó a cabo en pacientes entre la edad de 6 años y la edad de 17 años, los cuales acudían a la Clínica Dr. Benjamín Moreno Pérez de la Facultad de Medicina de la Universidad Autónoma de Querétaro. para evaluación dental. La muestra constaba de 20 pacientes, de los cuales 10 presentaban una afección congénita del tipo LPH y 10 pacientes no presentaban dicha afección, el diseño de nuestra investigación es comparativo descriptivo, los criterios de exclusión fueron pacientes con tratamiento OFM (actual), pacientes con parálisis

facial o los cuales fueran a ser sometidos a procedimientos quirúrgicos estéticos o reconstructivos. Los criterios de eliminación se basaban en Pacientes que no aceptaron participar, pacientes que su evaluación EMG no sea clara.

3.2 Métodos

Los pacientes fueron evaluados de acuerdo a los criterios de inclusión para realizar la investigación.

Cada paciente era evaluado de manera personal con la previa autorización del tutor del menor de edad, una vez que el paciente aceptaba participar en nuestras pruebas, se le explicaba de una forma concreta y muy didáctica al paciente los pasos a realizar se establecieron 2 grupos de estudio, el primero constaba de 7 pacientes totalmente sanos sin la afección congénita y el segundo grupo constaba de 9 pacientes los cuales presentaban la afección congénita LPH.

Ambos grupos de pacientes eran sentados en el mismo tipo de banquillo en la misma posición, se procedió a limpiar con torunda y alcohol el área de contacto con el electrodo de piel, de ser necesario se solicitaba el permiso previo para depilar el área de estudio.

Colocación de electrodos.

Se colocarán 3 electrodos el primero se coloca en la región mastoidea (Fig.1) el cual será tomado como tierra, el cual ayudo a limpiar la señal y evitar algún tipo de ruido en esta. Los otros 2 electrodos se colocaron en la zona del labio superior con las especificaciones de 2 mm debajo del ala de las narinas, y con una distancia de separación de dichos electrodos no mayor a 20 mm adheridos a la piel por medio de cinta micropore (Fig. 2).

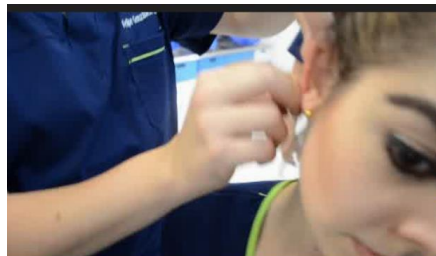

Fig. 1 colocación de electrodo en zona mastoidea.



Fig. 2 Colocación de Electrodo en zona de captación (músculo orbicular superior) sujeto con cinta micropore.

Para obtener una buena captación de señal deberán tener gel conductor (Fig. 3) (marca ELECTRO-GEL en presentación color verde) el cual se coloca en contacto de la placa metálica del electrodo (Fig. 4) de captación.

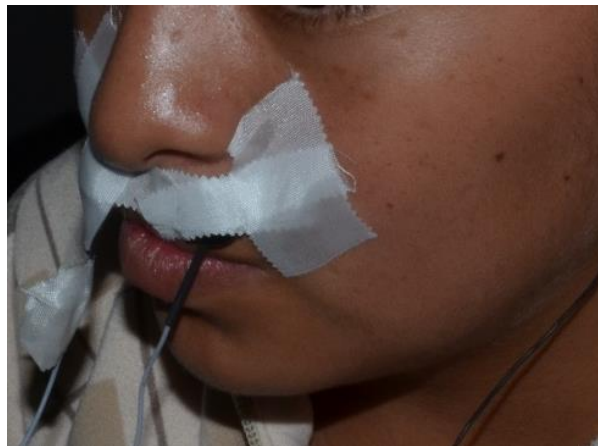

Fig. 3 Gel conductor para pruebas con electromiografías con electrodos de superficie.



Fig. 4 Electrodo de superficie, cubierto con Gel transmisor.

Toma de EMG

Una vez fueron colocados los electrodos en sus respectivas posiciones, se procedió a capturar los datos, el paciente comenzó a estimular el músculo orbicular superior por medio de estímulo de pronunciación de vocales tales como “U” y “O” en un lapso de tiempo de 35 seg. haciendo un espacio de 1 seg. entre cada vocal, de esta manera obtener un resultado del estímulo provocado en el músculo a evaluar.

Procesamiento de Datos y captación.

Los datos adquiridos por los electrodos de superficie las cuales son ondas de oscilación (Fig. 5), fueron procesados y asimilados por el hardware BioPac Mp-150 (Fig. 6) para lograr obtener los datos necesarios para interpretar la actividad.




Fig. 5 Onda de oscilación de la actividad del músculo estimulado.



Fig. 6 Hardware Biopac System, INC. MP 150.

3.3 Análisis Estadístico

Se realizaron gráficas que corresponden al comportamiento de la variable magnitud del análisis mediante la transformada rápida de Fourier (FFT), del registro EMG obtenido en los diferentes pacientes.

Las gráficas se muestra el comportamiento de la magnitud promedio de los 5 segundos iniciales obtenidos durante una contracción voluntaria máxima a través de la pronunciación de la letra U.

4. Resultados y Discusión

4.1 Resultados

En la tabla 1 se logra apreciar el comportamiento de la magnitud promedio durante los 5 segundos que el paciente realiza la contracción del músculo orbicular de los labios en el que el máximo (mV) y el mínimo (mV) captados durante las tomas de estimulación EMG en los pacientes del grupo sin presencia de LPH.

En la tabla 2 se plasman los datos máximo y mínimo de mV reportados durante la estimulación del grupo de pacientes con LPH post tratamiento quirúrgico y asimilada por medio de la Transformación de Fourier.

TABLA 1. Pacientes Sanos (ESPECTRO DE FOURIER).

NOMBRE	FRECUENCIA (Hz)	AMOLITUD (mV)
Caso #1	245,000	0,0004 Max/ 0,00020 Min
Caso #2	245,000	0,0002 Max/ 0,00012 Min
Caso #3	245,000	0,001 Max/ 0,00020 Min
Caso #4	245,000	0,00054 Max/ 0,00030 Min
Caso #5	245,000	0,00040 Max /0,00020 Min
Caso #6	245,000	0,0052 Max / 0,00010 Min
Caso #7	245,000	0,0050 Max/ 0,00010 Min

Cada uno de los datos obtenidos fueron procesados y evaluados de manera individual, aquí se muestran algunas de las gráficas arrojadas por la captación de la actividad EMG en los pacientes del grupo control (Fig. 7-13).

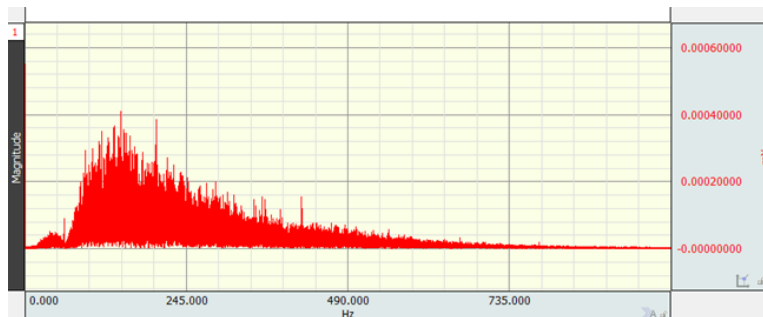


Fig. 7 Muestra la actividad del caso #1 del grupo de Px sanos, con un nivel de amplitud mV. 0,0004 Max/ 0,00020 Min (el cual se puede observar en la tabla 1).

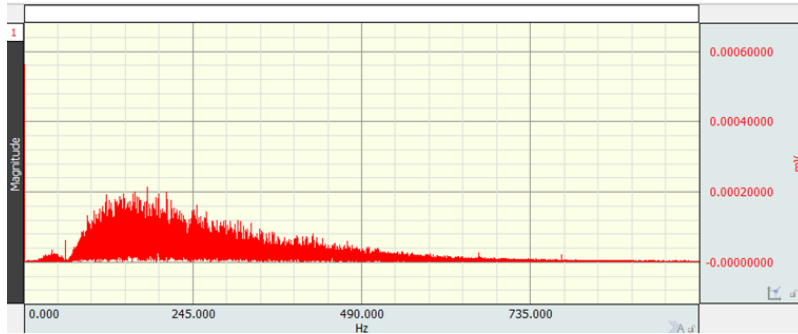


Fig. 8 Muestra la actividad del caso #2 del grupo Px sanos, con un nivel de amplitud mV.0,0002 Max/ 0,00012 Min (el cual se puede observar en la tabla 1).

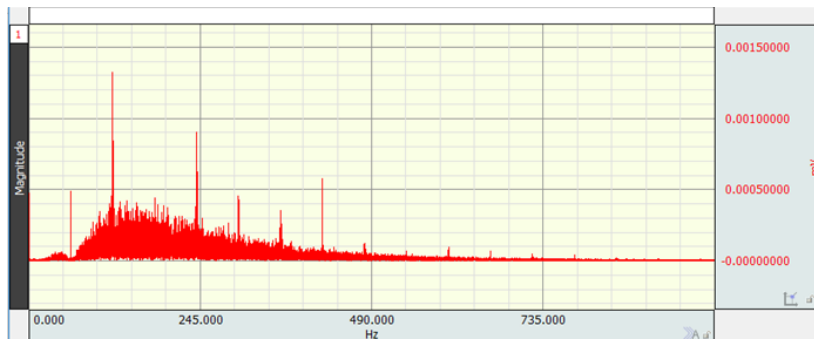


Fig. 9 Muestra la actividad del caso #3 del grupo Px sanos, con un nivel de amplitud mV. 0,001 Max/ 0,00020 Min (el cual se puede observar en la tabla 1).

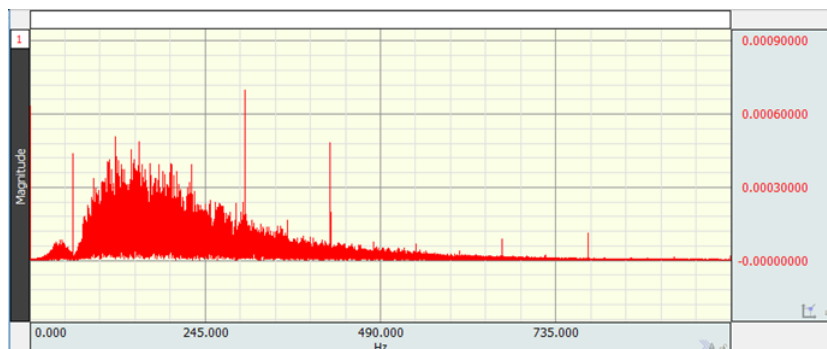


Fig. 10 Muestra la actividad del caso #4 del grupo Px sanos, con un nivel de amplitud mV. 0,00054 Max/ 0,00030 Min (el cual se puede observar en la tabla 1).

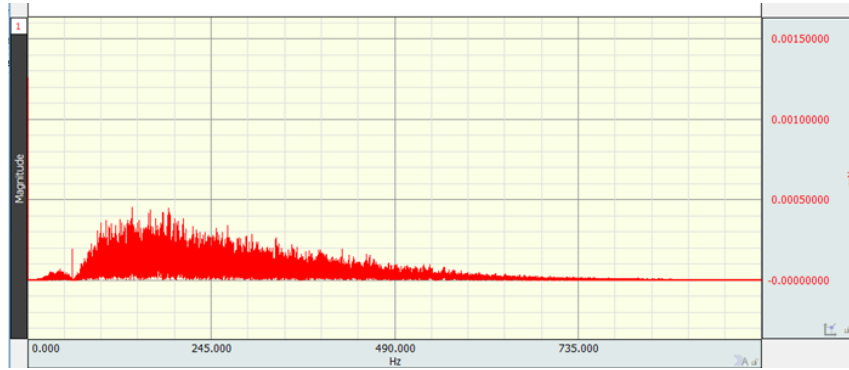


Fig. 11 Muestra la actividad del caso #5 del grupo Px sanos, con un nivel de amplitud mV. 0,00040 Max /0,00020 Min (el cual se puede observar en la tabla 1).

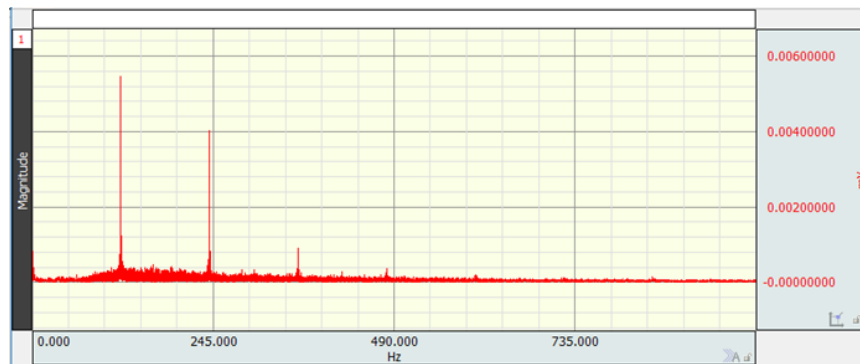


Fig. 12 Muestra la actividad del caso #6 del grupo Px sanos, con un nivel de amplitud mV. 0,0052 Max / 0,00010 Min (el cual se puede observar en la tabla 1).

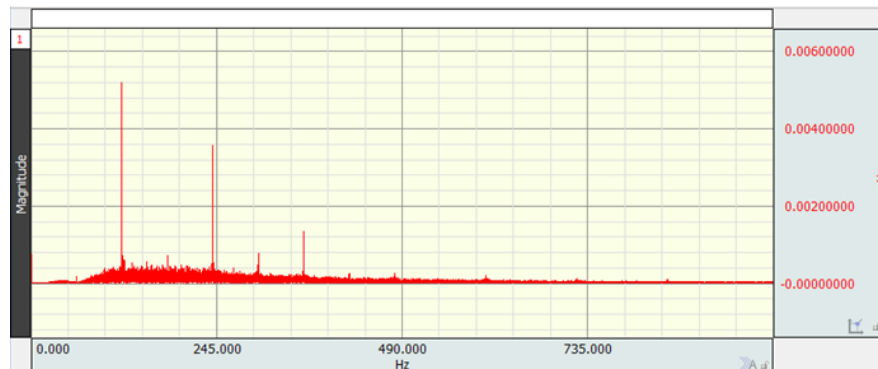


Fig. 13 Muestra la actividad del caso #7 del grupo Px sanos, con un nivel de amplitud mV. 0,0050 Max/ 0,00010 Min (el cual se puede observar en la tabla 1).

TABLA 2. Pacientes con LPH post tratamiento Quirúrgico (ESPECTRO DE FOURIER)

NOMBRE	FRECUENCIA (Hz)	AMOLITUD (mV)
caso operado 1	245,000	0,0024 Max/ 0,00090 Min
caso operado 2	245,000	0,0009 Max/ 0,00040 Min
Caso operado 3	245,000	0,0028 Max/ 0,00025 Min
Caso operado 4	245,000	0,00024 Max/ 0,00010 Min
Caso operado 5	245,000	0,00016 Max /0,0007 Min
Caso operado 6	245,000	0,0007 Max / 0,0001 Min
Caso operado 7	245,000	0,0020 Max/ 0,00012 Min
Caso operado 8	245,000	0,0008 Max/ 0,00030 Min
Caso operado 9	245,000	0,0019 Max/ 0,00035 Min
Caso operado 10	245,000	0,0058 Max/ 0,005 Min

Las siguientes (Fig. 14-23) forman parte de la evaluación de la actividad del músculo orbicular del labio superior en el grupo de pacientes operados.

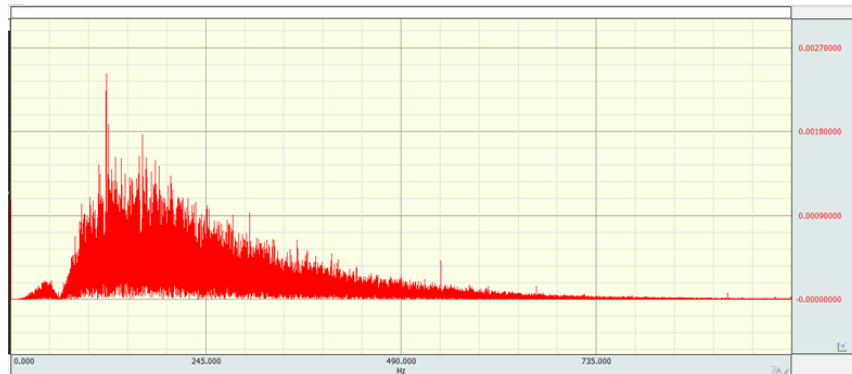


Fig. 14 Muestra la actividad del Caso con LPH #1 del grupo Px con LPH, con un nivel de amplitud mV. 0,0024 Max/ 0,00090 Min (el cual se puede observar en la tabla 2).

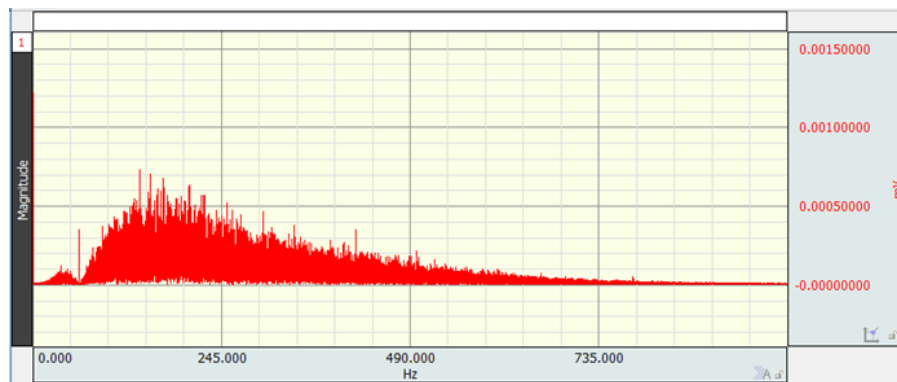


Fig. 15 Muestra la actividad del Caso con LPH #2 del grupo Px con LPH, con un nivel de amplitud mV. 0,0009 Max/ 0,00040 Min (el cual se puede observar en la tabla 2).

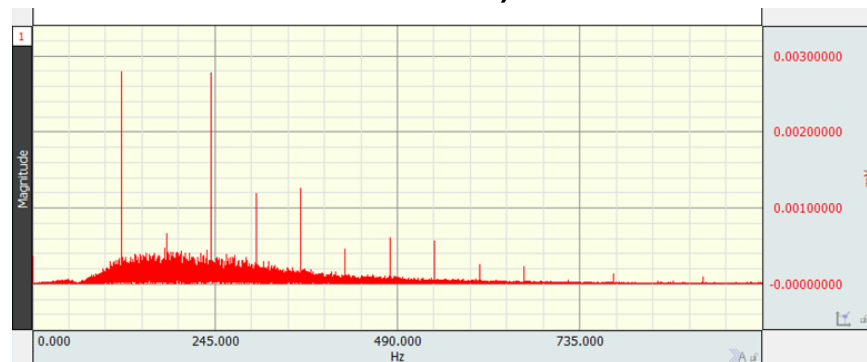


Fig. 16 Muestra la actividad del caso con LPH #3 del grupo Px con LPH, con un nivel de amplitud mV. 0,0028 Max/ 0,00025 Min (el cual se puede observar en la tabla 2).

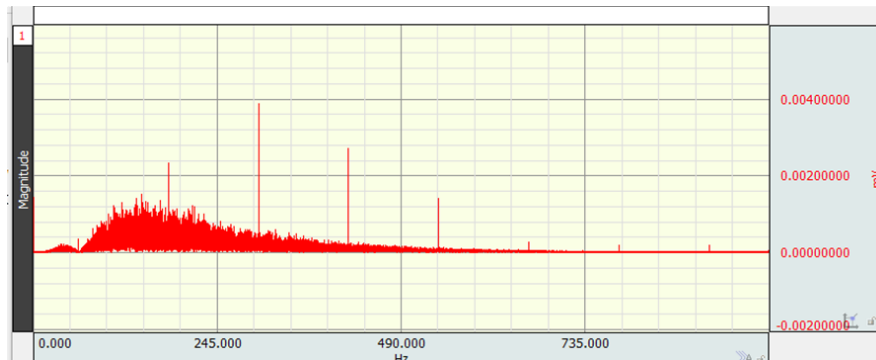


Fig. 17 Muestra la actividad del caso con LPH #4 del grupo Px con LPH, con un nivel de amplitud mV. 0,00024 Max/ 0,00010 Min (el cual se puede observar en la tabla 2).

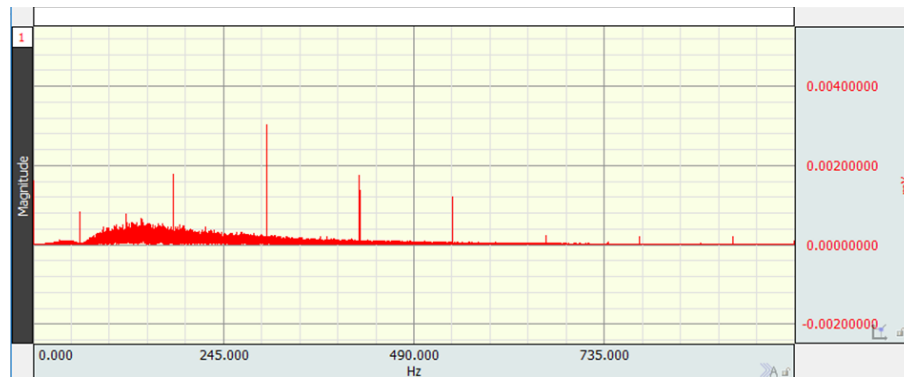


Fig. 18 Muestra la actividad del caso con LPH #5 del grupo Px con LPH, con un nivel de amplitud mV. 0,00016 Max /0,0007 Min (el cual se puede observar en la tabla 2).

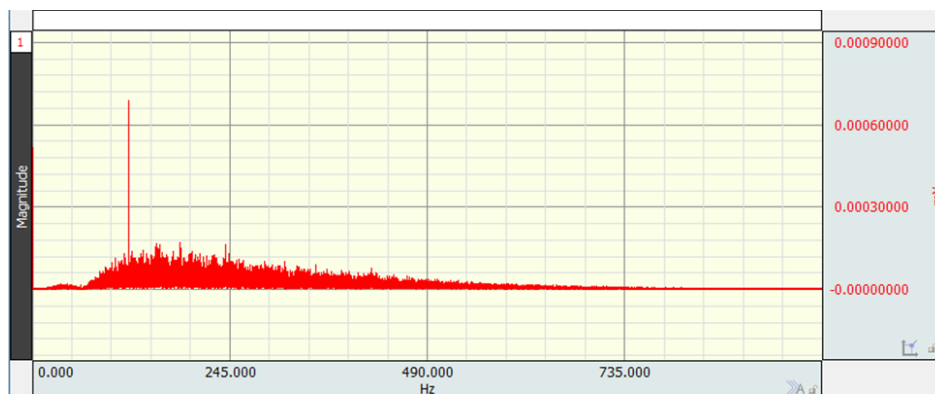


Fig. 19 Muestra la actividad del caso con LPH #6 del grupo Px con LPH, con un nivel de amplitud mV. 0,0007 Max / 0,0001 Min (el cual se puede observar en la tabla 2).

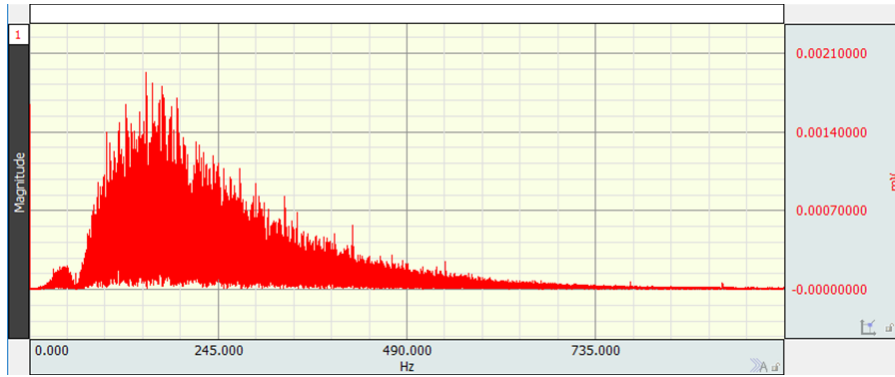


Fig. 20 Muestra la actividad del caso con LPH #7 del grupo Px con LPH, con un nivel de amplitud mV. 0,0020 Max/ 0,00012 Min (el cual se puede observar en la tabla 2).

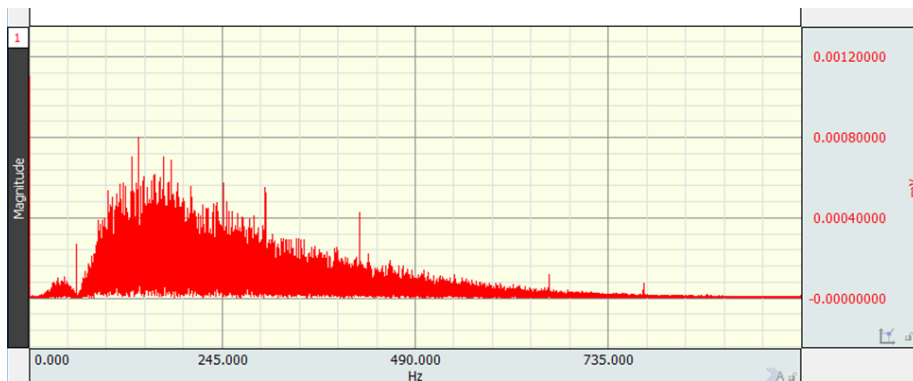


Fig. 21 Muestra la actividad del caso con LPH #8 del grupo Px con LPH, con un nivel de amplitud mV. 0,0008 Max/ 0,00030 Min (el cual se puede observar en la tabla 2)

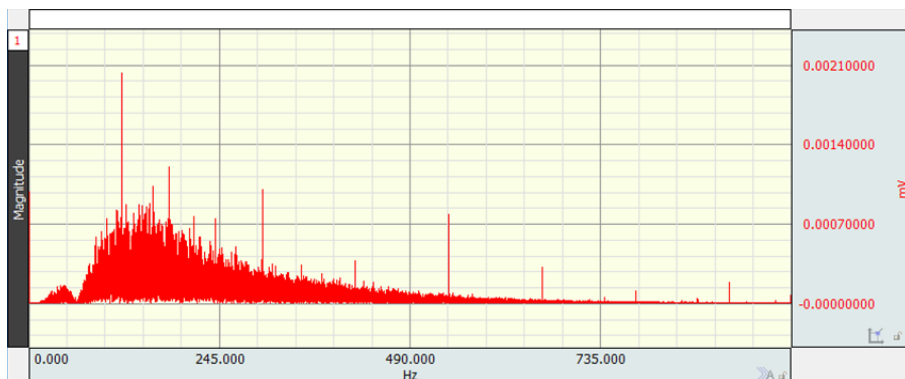


Fig. 22 Muestra la actividad del caso con LPH #9 del grupo Px con LPH, con un nivel de amplitud mV. 0,0019 Max/ 0,00035 Min (el cual se puede observar en la tabla 2).

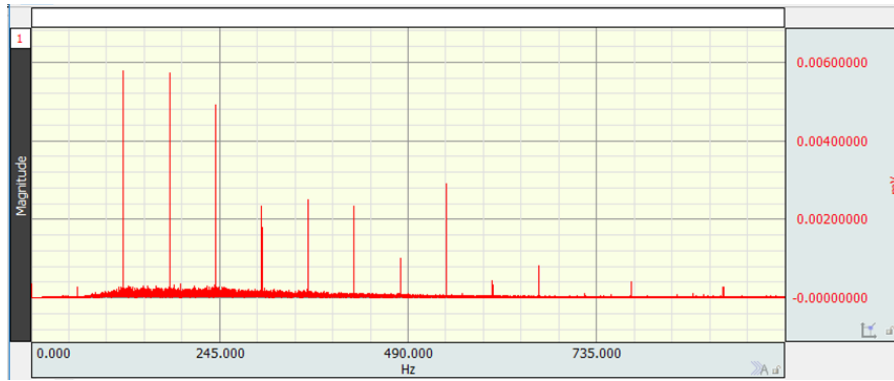


Fig. 23 Muestra la actividad del caso con LPH #10 del grupo Px con LPH, con un nivel de amplitud mV. 0,0058 Max/ 0,005 Min (el cual se puede observar en la tabla 2).

TABLA 3. Promedio de (mV) del grupo de Px sanos y grupo de Px con LPH post tratamiento Quirúrgico.

Grupo	Promedio mV.
Grupo Px sanos	0.00014
Grupo Px con LPH	0.00177

4.2 Discusión

Anteriormente se ha mencionado como el Electromiograma es una herramienta útil para cuantificar e identificar las disfunciones musculares.

Goz y Schilli en 1987, demostraron que los pacientes con LPH que han sido sometidos a corrección quirúrgica a menudo muestran una inhibición considerable en el desarrollo sagital del tercio medio facial después de la finalización del crecimiento, esto se ha atribuido en parte a la contracción del tejido cicatricial en la región del labio, después de la cirugía lo que demuestra que el desarrollo facial se ve íntimamente relacionado con la función adecuada de los

músculos, es aquí donde se debe considerar un tratamiento interdisciplinario en toda su totalidad.

Sin embargo en la actualidad las técnicas quirúrgicas del labio y paladar hendido, toman gran importancia en pronóstico del desarrollo facial, Flores et al en 1994, menciona que el objetivo actual de una técnica quirúrgica será restaurar la forma y función muscular adecuado con el fin de prevenir secuelas que obstruyan el desarrollo natural.

En pacientes con afección de Labio y paladar hendido, el mal desarrollo funcional es un factor predisponente cuando no se toman en cuenta las consideraciones necesarias tanto a nivel quirúrgico como de rehabilitación, ya lo mencionaban, Bardach y Eisbach, en 1997 declararon que la reparación del labio superior siempre da como resultado un cierto grado de tensión labial que se transfiere como la presión al maxilar subyacente, que puede interferir con el crecimiento significativamente de los maxilares normales.

Por esta razón es de suma importancia obtener resultados claros que simplifiquen y acierten al tipo de tratamiento que cada paciente requiera.

Zuñiga et al., en el 2000 reporto acerca de la afectación muscular en pacientes con LPH y sus comparaciones con pacientes sin la misma enfermedad congénita, sin embargo, es necesario conocer los cambios que esta afección presenta a nivel de la actividad funcional de los músculos ya que una actividad mayor a causa de la cicatrización del procedimiento quirúrgico puede generar una respuesta nociva en el desarrollo óseo.

Nuestros resultados arrojan que si existe una diferencia del músculo orbicular del labio superior en pacientes con LPH y pacientes que no presentan esta afección.

Peláez et al 2006, realizó un estudio del Comportamiento de la actividad electromiográfica del músculo orbicular superior de los labios en niños con y sin labio y paladar hendido, ellos evaluaron y compararon 2 grupos de estudio, el primero conformado por 15 pacientes con afección de labio y paladar hendido y un grupo control de 15 pacientes sin la afección. Se usaron como criterios de medición de la señal electromiográfica la integral numérica por método trapezoidal normalizada en el tiempo y la raíz cuadrática media (RMS) normalizada en el tiempo. Los datos obtenidos en dicho estudio muestran diferencias estadísticamente significativas en la deglución de los niños con Labio Fisurado y Paladar Hendido (LFPH) respecto al grupo control, por el contrario no se encontraron diferencias estadísticamente significativas ($p \leq 0.05$) en la prueba de fonación entre los dos grupos presentando los pacientes sanos una actividad ($0,31 \pm 0,11\text{mV}$) y los pacientes con LPH ($0,31 \pm 0,12\text{mv}$), sin embargo es importante comentar que dicho estudio fue realizado con el estímulo durante la deglución considerando la función del orbicular durante sellado labial, en nuestro estudio se consideró la actividad del labio superior como el principal responsable de la función a realizar.

Esa situación fue detonante para cambiar la forma en la cual nosotros estimulamos el músculo orbicular del labio superior, Maneiro 2016, menciona que la forma correcta de evaluar dicho músculo además de utilizar pruebas electrónicas para ser más claro y precisa la función, se puede someter a un estímulo físico, solicitando al paciente que pronuncie la bocal “O” y “U” proyectando los labios, esta actividad es utilizada por fisiólogos y fisioterapeutas, para evaluación de parálisis del músculo en mención.

Los electrodos de registro fueron localizados bilateralmente sobre el músculo Orbicular Superior de los Labios, con una distancia inter electrodo de 20 mm de acuerdo con una técnica previamente descrita por el Dr Carvajal en 1992.

Los resultados muestran que existe una diferencia en la actividad electromiográfica en el grupo de sujetos operados con un promedio de (0.00177 Mhz) cuando se compara con el grupo de Px sanos (0.00014 Mhz), lo cual podría explicarse que los pacientes con LPH si presentan una mayor tensión en la actividad, por el cincho cicatrizal del músculo, por lo cual da bases para recomendar una evaluación cefalométrica en comparativa con el grupo de Px sanos, para confirmar que esta mayor tensión en la actividad desencadena mal desarrollo del maxilar y del macizo facial, es importante mencionar que esta evaluación debe ser realizada antes de que el paciente con afección sea sometido a algún tipo de tratamiento de rehabilitación, ya que Carvajal 1993, realizo una evaluación de pacientes con LPH y un grupo control sin la afección midiendo cefalometricamente punto (A) con respecto a base de cráneo para observar su desarrollo sagital en comparativa con los pacientes sanos, sin embargo no encontró diferencia significativas pero cabe mencionar que los pacientes sometidos a dicho estudio eran pacientes ya tratados ortopédicamente y ortodonticamente, pudiendo ser este un factor de compensación y desencadenando datos no sobresalientes para evaluación.

Por otro lado, Szyska y cols., recientemente realizaron un estudio cuyo objetivo era medir la actividad eléctrica del orbicular superior durante la deglución en los niños tratados quirúrgicamente de fisura unilateral de labio y paladar. Ellos reportaron que la actividad eléctrica fue significativamente mayor en los sujetos tratados quirúrgicamente de LPH unilateral comparados con los que no presentaban. Esto corresponde con el presente estudio en el que se observó mayor actividad eléctrica en el músculo orbicular superior en los pacientes tratados quirúrgicamente con LPH (Tabla 3)

En un estudio realizado por Caxias y cols., en 1917, en el que evaluaron el efecto de la rehabilitación bucal con prótesis total midiendo la actividad eléctrica del orbicular de los labios antes y después de colocar la prótesis total. Este estudio reportó que los pacientes mostraron disminución en la actividad eléctrica

del orbicular de los labios en la posición de reposo después de la inserción de la nueva prótesis. Además, encontraron diferencia significativa entre el fascículo superior e inferior de los labios con un decremento de la actividad eléctrica del fascículo inferior antes y después de colocar la prótesis, sin embargo, esto no acontecía al momento de pronunciar algunas sílabas con “p”.

Actualmente, el estudio de la actividad eléctrica de los músculos orbiculares de los labios ha llamado la atención en las diferentes áreas de la medicina, ya que, los orbiculares de los labios juegan un papel muy importante en el crecimiento y desarrollo adecuado de los maxilares, así como, para realizar diversas funciones del sistema estomatognático. Nalborzic y cols., en 2017, estudiaron pacientes del género femenino con rumia verbal, a quienes, les tomaron registros electromiográficos del músculo orbicular de los labios superior e inferior pronosticando aumento de la actividad eléctrica asociado a la ansiedad durante la rumia verbal. Sus resultados mostraron un aumento en la actividad del labio después de haber inducido la rumia, comparado con el estado de reposo inicial. Además sus datos sugieren que la relajación facial disminuye la rumia comparados con aquellos que no fueron relajados.

4.3 Conclusión.

Los resultados conforme a esta investigación concluyen que en definitiva existe una diferencia en la función y actividad del músculo orbicular del labio superior, en comparativa de pacientes operados por LPH y pacientes sanos.

Los pacientes con esta afectación requieren un manejo más detallado, su actividad muscular según nos muestran los resultados de la misma, presentan mayor actividad eléctrica, mostrando así que en definitiva puede interferir en el desarrollo total del maxilar de cierta manera, y este a su vez afectar el crecimiento del macizo facial, mientras que los pacientes sanos del grupo control mostraron una menor actividad de este músculo en mención, no existiendo esta rigidez que

presentaba el grupo operado, la cual podría estar presente a causa del cincho cicatrizal que provoca la cirugía de reconstrucción de LPH.

Sin embargo, este estudio debería complementarse con más investigaciones para colaborar en su totalidad esta hipótesis, realizando una comparativa cefalométrica de pacientes con LPH sin algún tipo de tratamiento de rehabilitación ortopédica o de estimulación crecimiento óseo y pacientes sanos, observando si la discrepancia existente entre ambos grupos es total significativo para determinar una constante en estos pacientes.

5. Referencias Bibliográficas.

- Alarcón Almanza Juan Manuel, Anestesiología en pediatría, vol. 33, pg. 76,78 abril-junio 2010.
- Caballero K, Duque M, Ceballos S, Col. Conceptos Básicos para el análisis electromiográfico. Artículos de Revisión Bibliográfica, Instituto De Estudios de la Salud CES, Vol. 15, No 1, 2002.
- Carvajal R. Miralles R. Ravera M., Electromyographic and Cephalometric Finding in Patients with unilateral Cleft Lip and Palate After the Use of a Special Removable Appliance, University of Chile August 1993.
- Carvajal R.,Miralles R.,Cauvi D.,Berger B.,Carvajal A.,Bull R.Superior orbicularis oris muscle activity in children with and without cleft lip and palate.Cleft Palate Craniofac J.1992;29(1):32-3
- Castellanos P, Godínez R, Jiménez I Medina, Electrofisiología humana, un enfoque para ingenieros, Ed, Universidad Autónoma Metropolitana. México, 1997- 348.
- Flores K. Trindade Jr. Trindade K. Electromyographic Analysis of lip Muscle function in operated cleft subjects, The 50 Anniversary meeting of the American Cleft Palate-Craniofacial Association.19 April, 1994.
- Gómez de Ferraris. Histología y embriología bucodental. Edit. Medico Panamericana, México 2002. PP. 77-81.
- Guyton, C.G. and HALL, J.E. Tratado de Fisiología Médica. 11ª Edición. Elsevier, 2006
- Koole P, de Jongh HJ Boering G, A comparative study of electromyograms of the masseter, temporalis, and anterior digastric muscle obtained by Surface and intramuscular electrodes, Cranio 1991 94(3) 228-40.
- Maneiro F. Ruptura del músculo orbicular de los labios en un músico de viento (síndrome de Satchmo) caso clínico. Med. segur. trab. vol.60 no.237 Madrid oct./dic. 2014
- Medrano J. Palomino A. Electromiografía del aparato de la masticación en niños sanos y portadores de maloclusion clase I y II de Angle. Revista Odontológica Mexicana, Vol. 12, NUM 3, Sept. 2008. PP. 131-136.

- Medrano J. Palomino A. Electromiografía del aparato de la masticación en niños sanos y portadores de maloclusion clase I y II de Angle. Revista Odontológica Mexicana, Vol. 12, No 3, Sept. 2008. Pp 131-136.
- Okeson J.- Oclusión y afecciones temporomandibulares. Ed. Elsevier. Barcelona. 2008.
- P. de Caxias F, M. dos Santos D, Golato M. et al. Effect of mouth rehabilitation with complete dentures on stimulus perception and the electromyographic activity of the orbicularis oris muscle. J Prosthet Dent, Sao Paulo, Brazil 2017.
- Peláez A. Gallego G. Jimenez I.D. Comportamiento de la actividad electromiográfica del músculo orbicular superior de los labios en niños con y sin labio y paladar hendido, Revista CES Odontología Vol. 19 - No. 2 2006.
- Szyszka-Sommerfield et al. Electrimyogrspthic analysis of superior orbicularis oris muscle function in children surgically treated for unilateral complete cleft lip and palate, journal of cranio-Maxillo-Facial-Surgery 45 (2017)
- Trigos I. Guzmán E. Figuero L. Análisis de la incidencia, prevalencia y atención del labio y paladar hendido en México, Cirugía plástica Vol. 13, Núm. 1 enero-abril 2003 Pp.35-39.
- Zubillaga Rodríguez A.R, García Benito, Ramos Medina E.G. Labio leporino. Tratamiento primario, Protocolos clínicos de la Sociedad Española de Cirugía Oral y Maxilofacial, España, pg., 731-748.
- Zuñiga C. Miralles R, Carvajal R., Comparative study between children with and without cleft lip and cleft palate, part 1: cephalometric analysis.